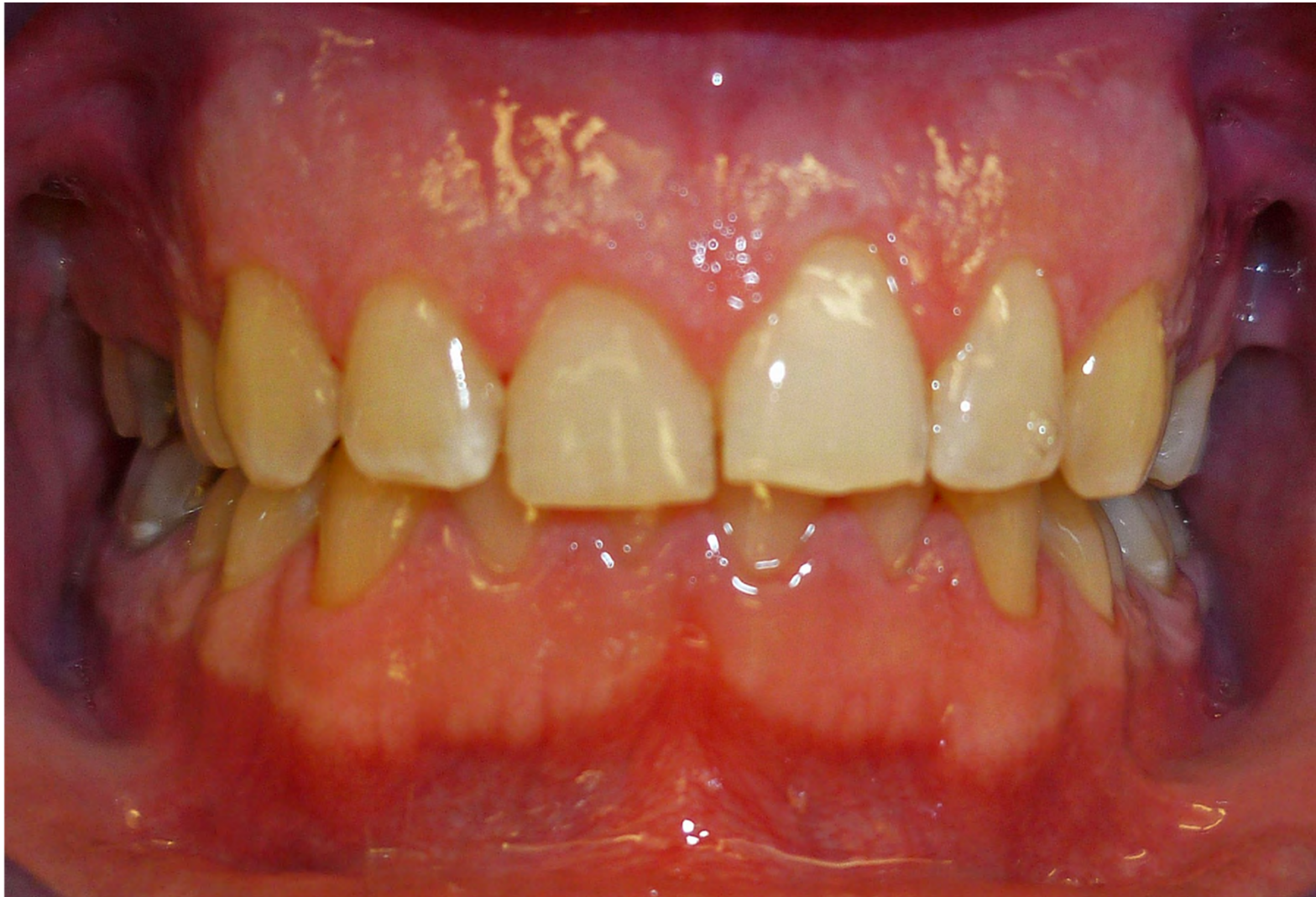

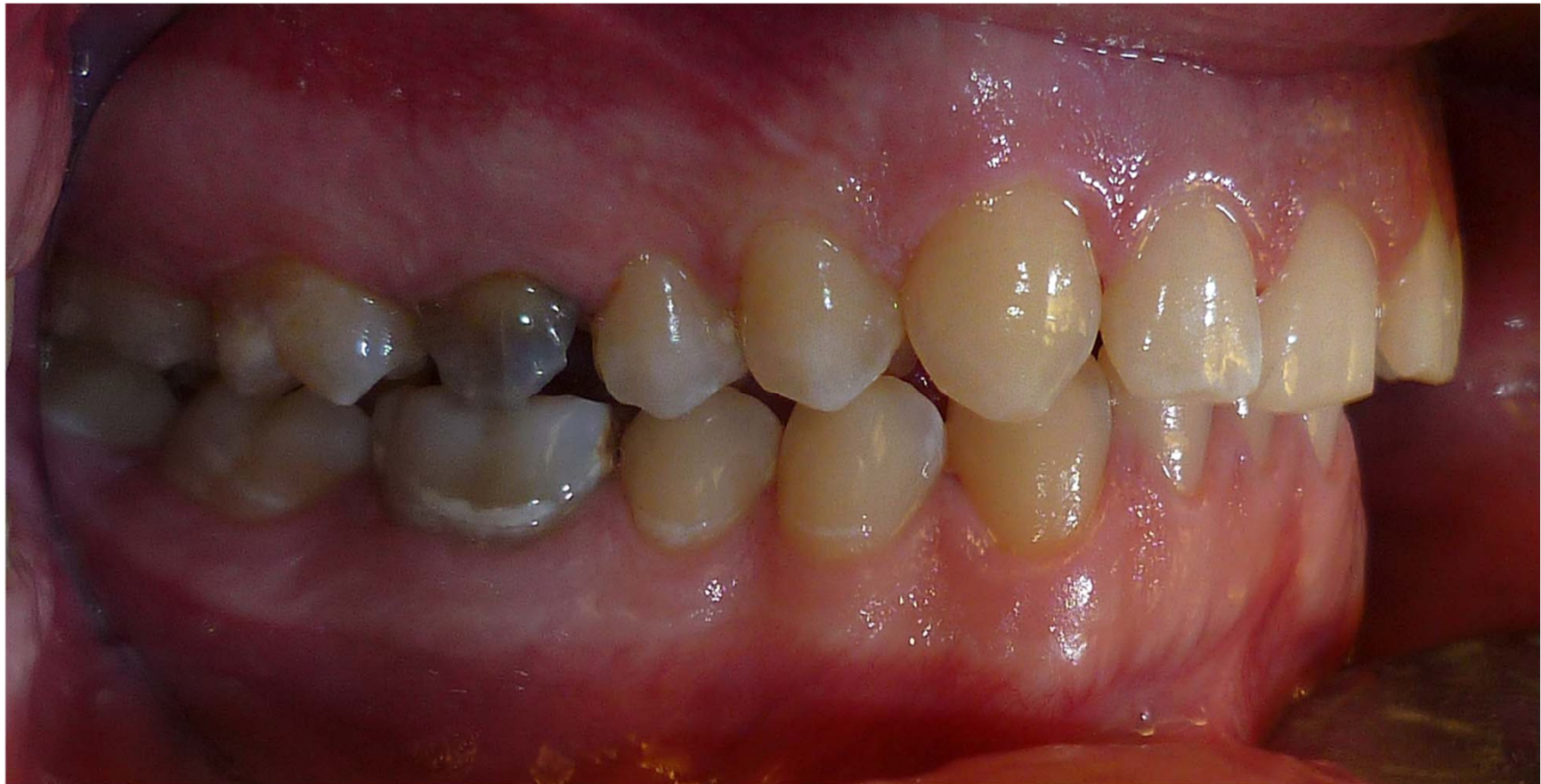# Die Patientenbehandlung im Integrierten Kurs

Eine Zusammenarbeit zwischen  
dem Integrierten Kurs der Universität Witten/Herdecke und  
dem Dentallabor AUDENTIC AG

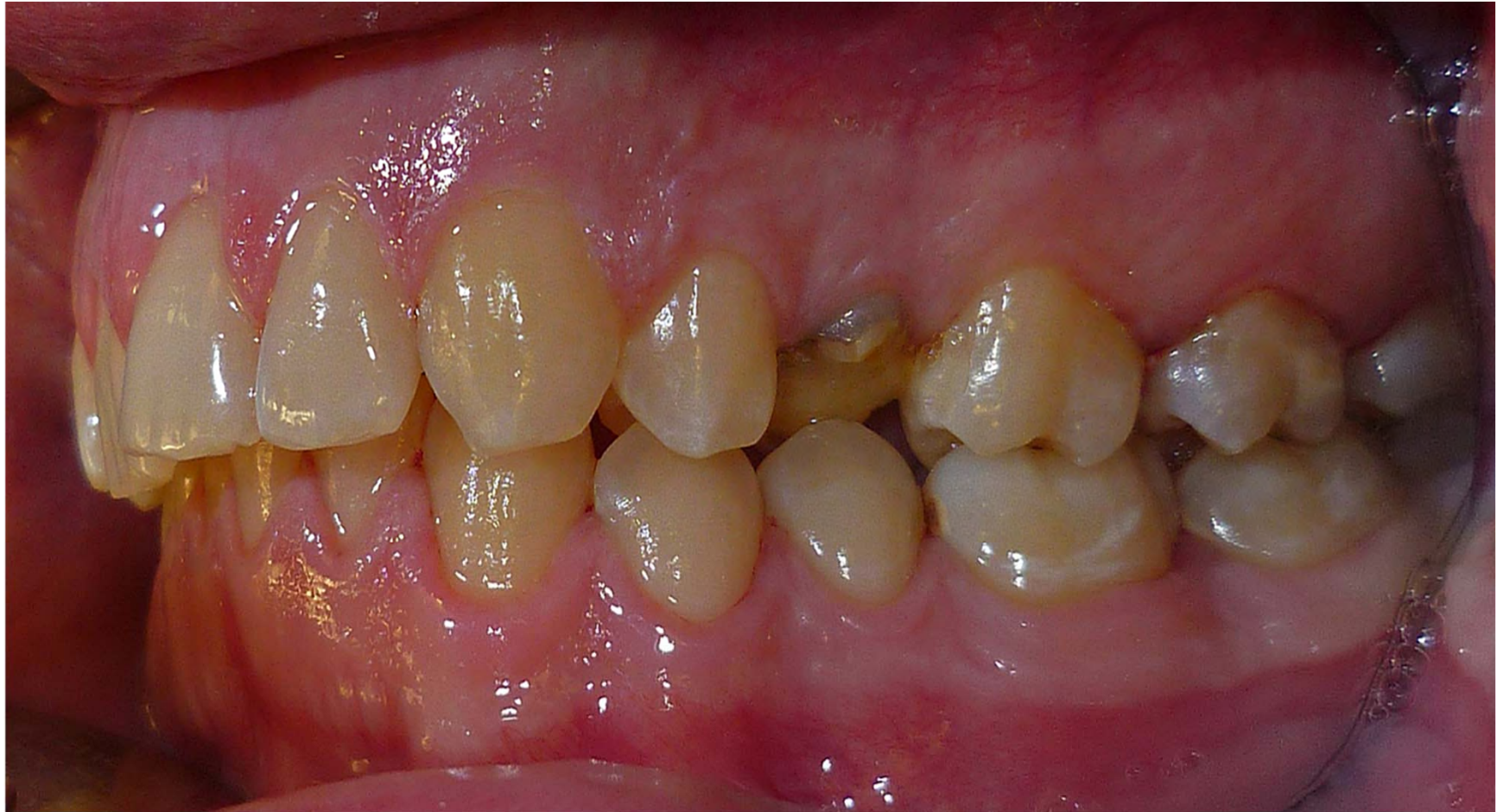# Frontalansicht vor Therapiebeginn



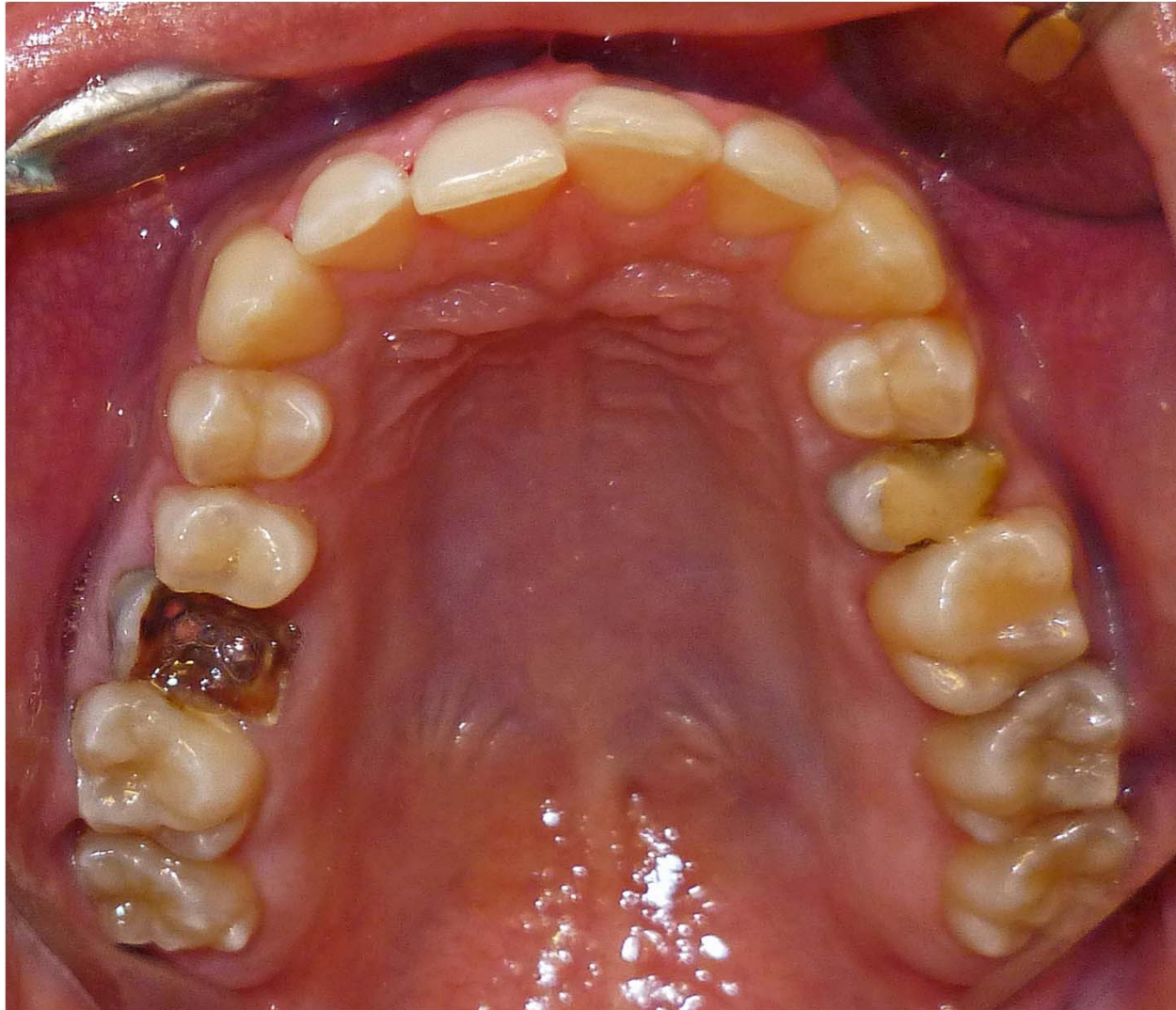
# Seitenansicht vor Therapiebeginn



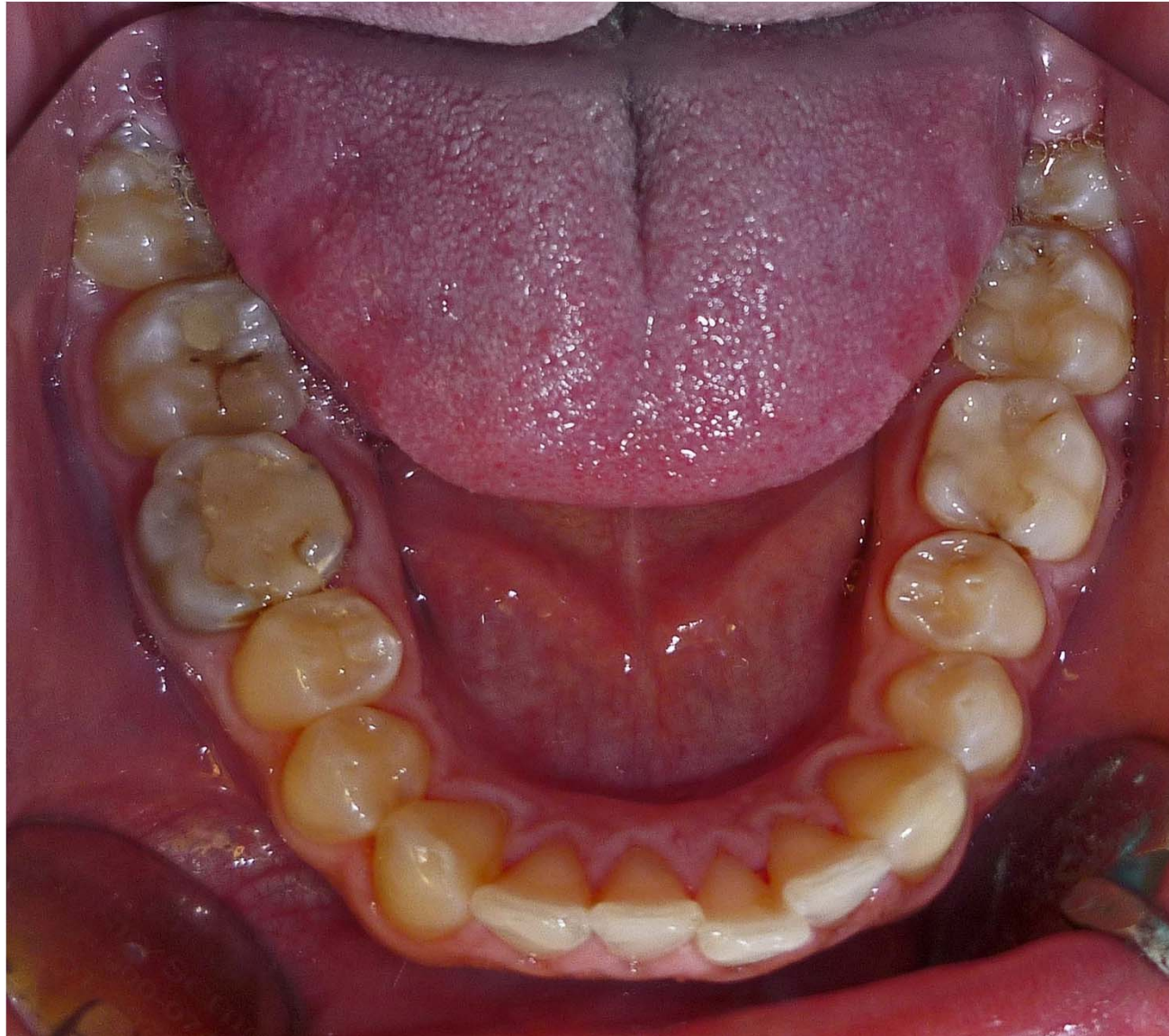
# Seitenansicht vor Therapiebeginn



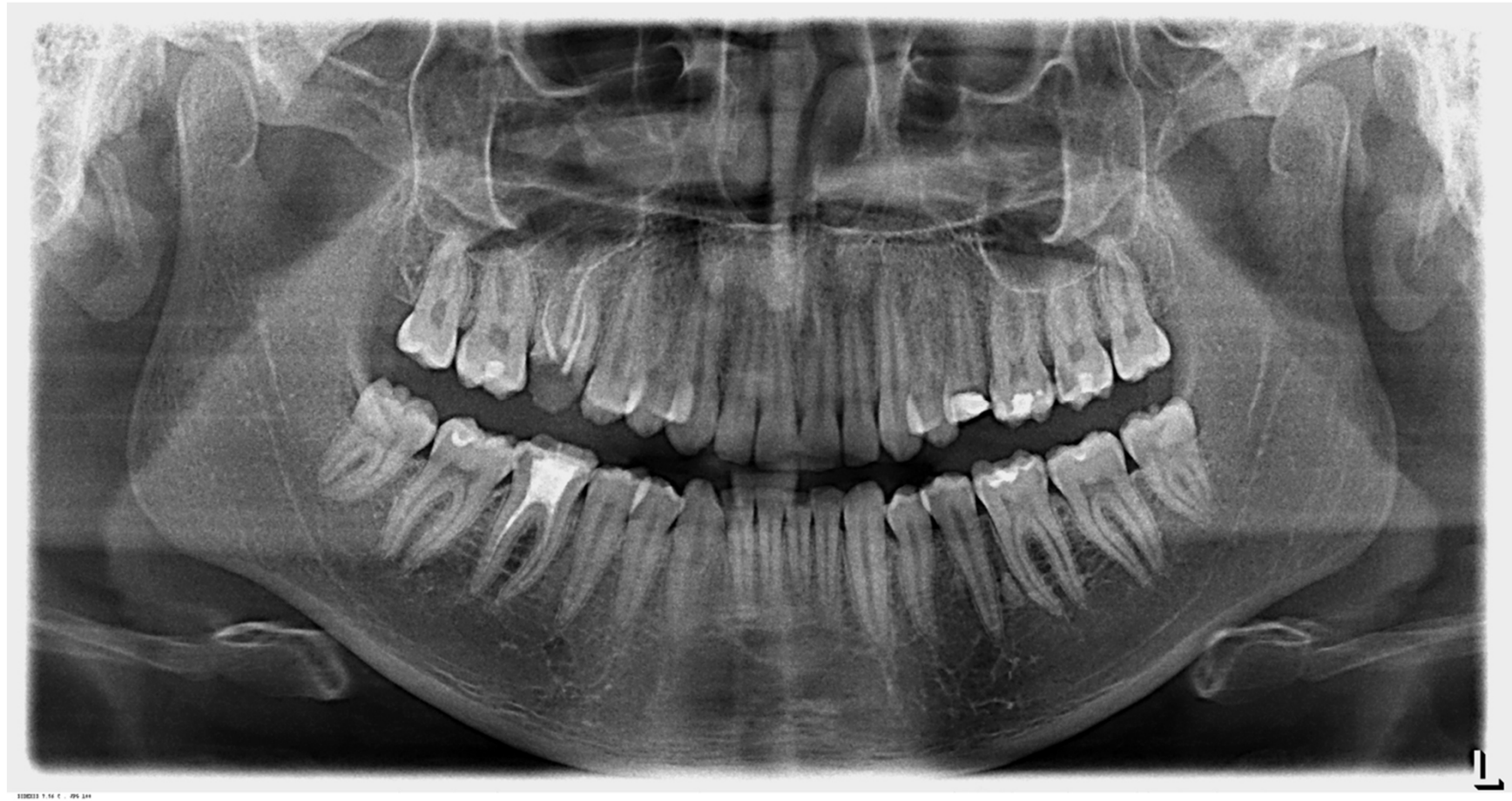# Oberkiefer



# Unterkiefer



# Röntgenbild vom 20.01.2017



Indikation: Basisdiagnostik bei akuter klinischer Schmerzsymptomatik

# Sanierungskonzept der Universität Witten/Herdecke

## **1.) Chirurgische Vorbehandlung**

Chirurgische Entfernung eines oberen  
Seitenzahnes

## **2.) Hygienephase**

Entfernung der harten und weichen Beläge/  
Zahnreinigung

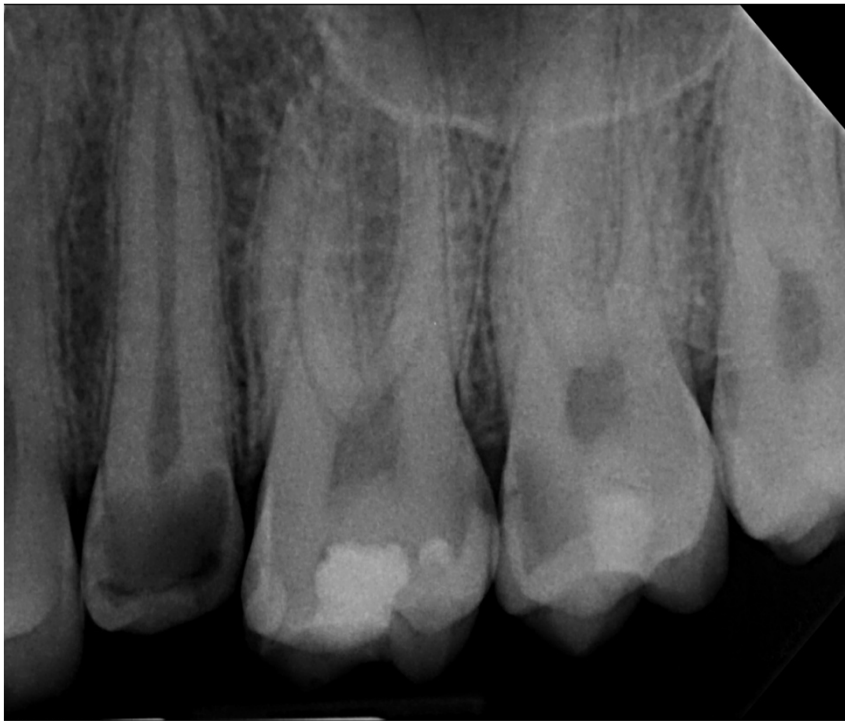## **3.) Konservierende Phase**

Behandlung aller kariösen Zähne

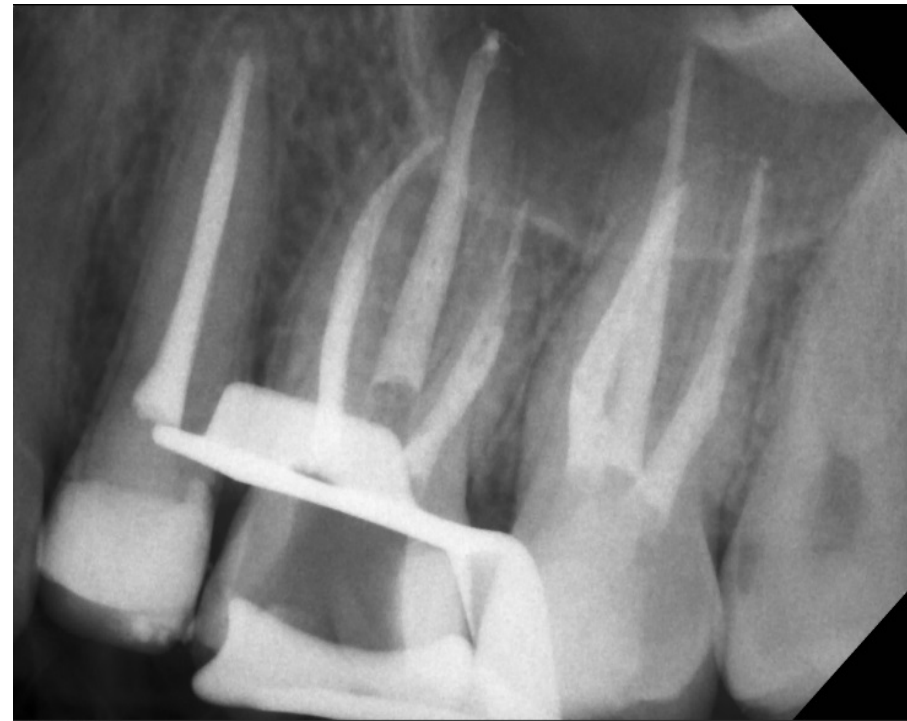

# Wurzelkanalbehandlung der erkrankten Zähne

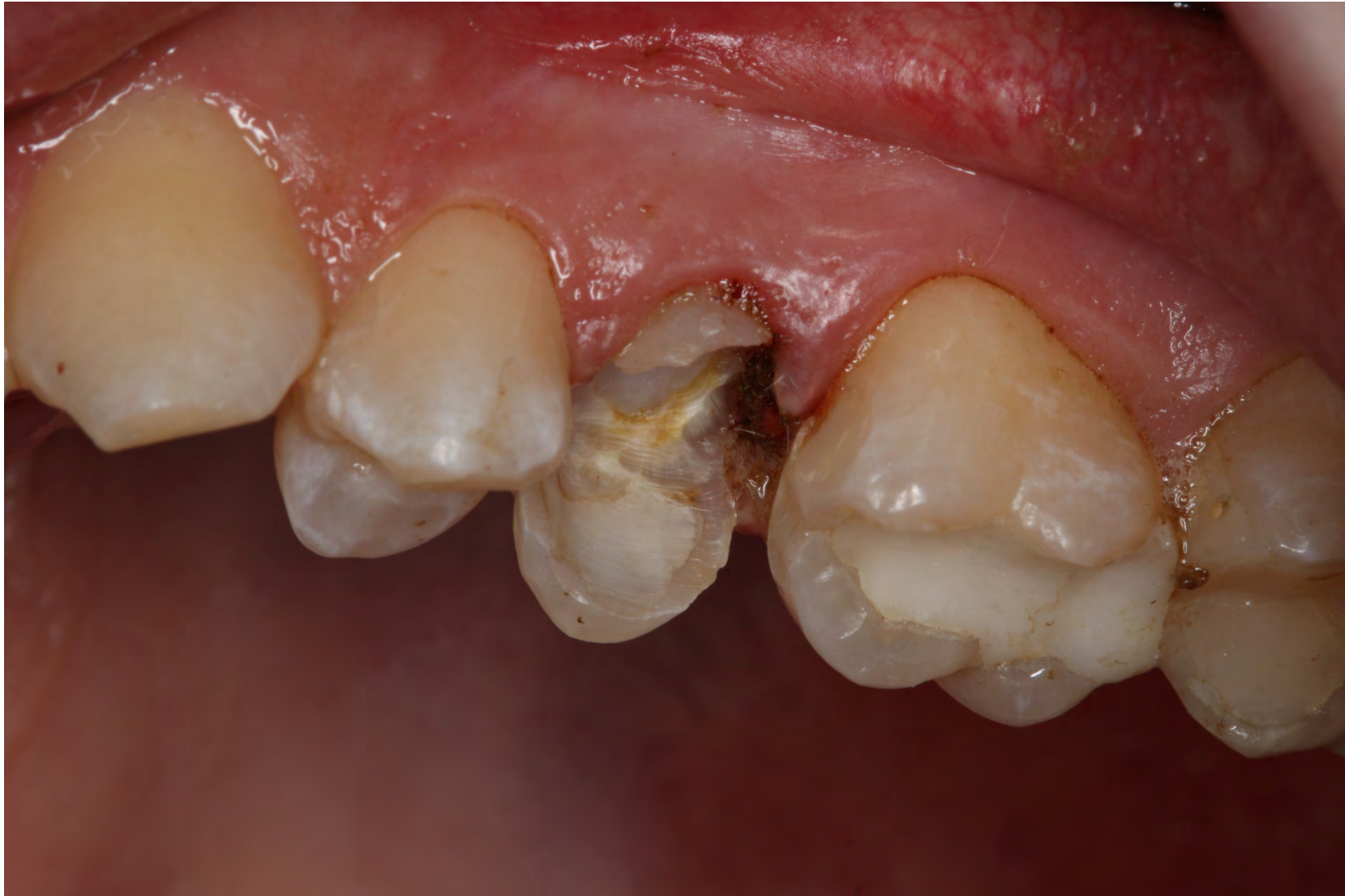Röntgenbild Oberkiefer links vom  
06.01.2017



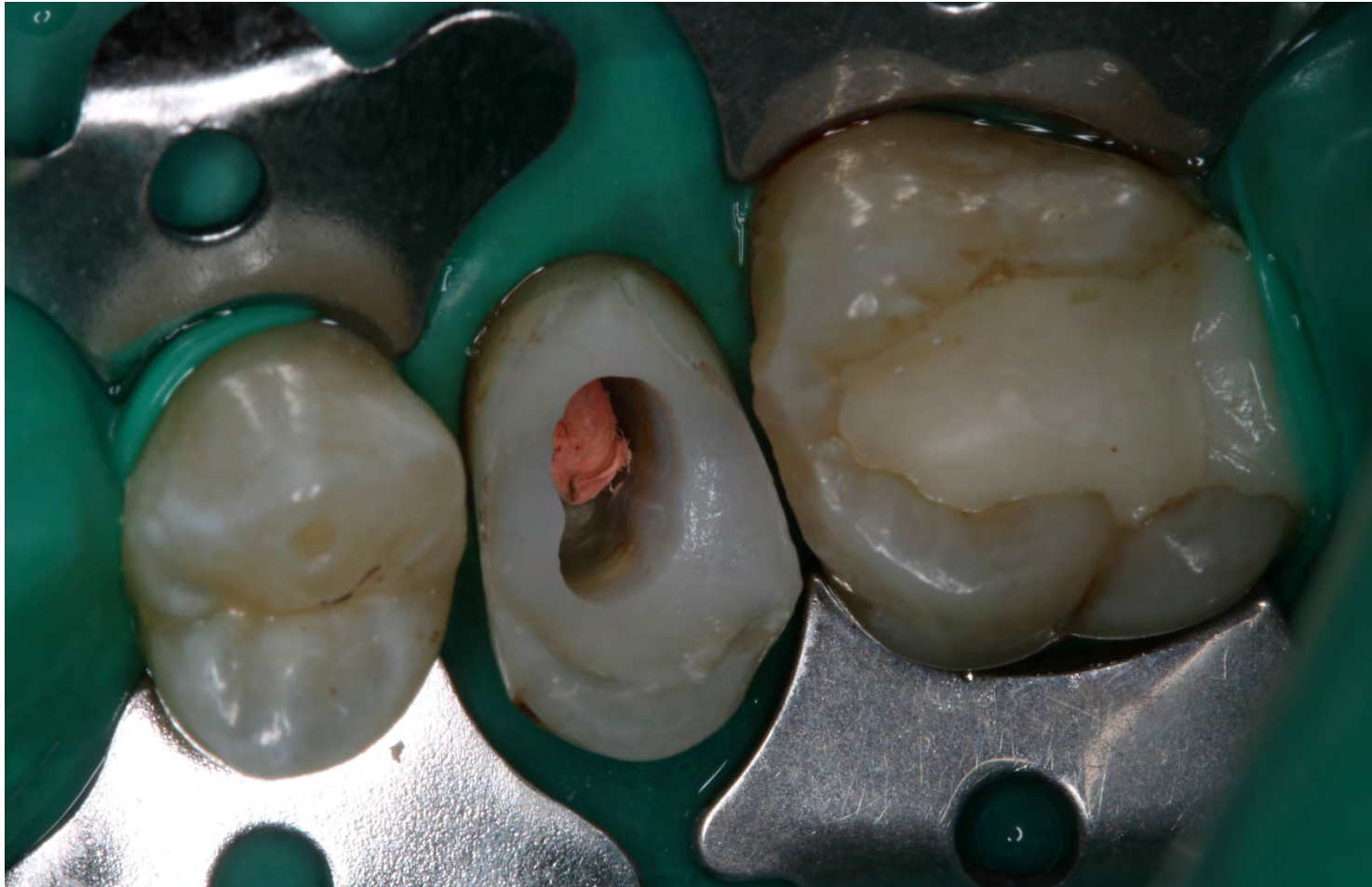Röntgenbild nach Wurzelkanalbehandlung  
vom 28.08.2017



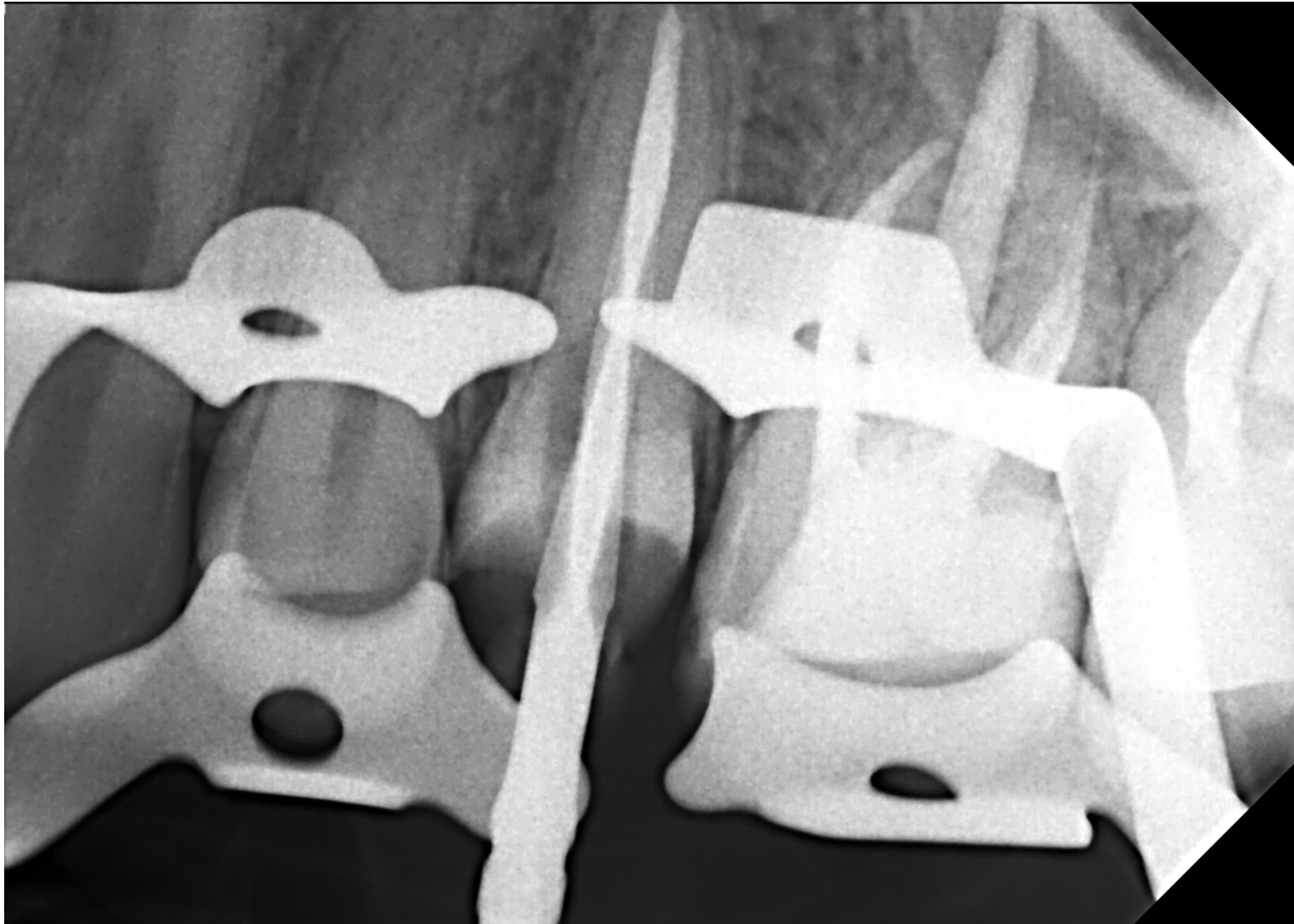
# Seitenzähne vor der Behandlung



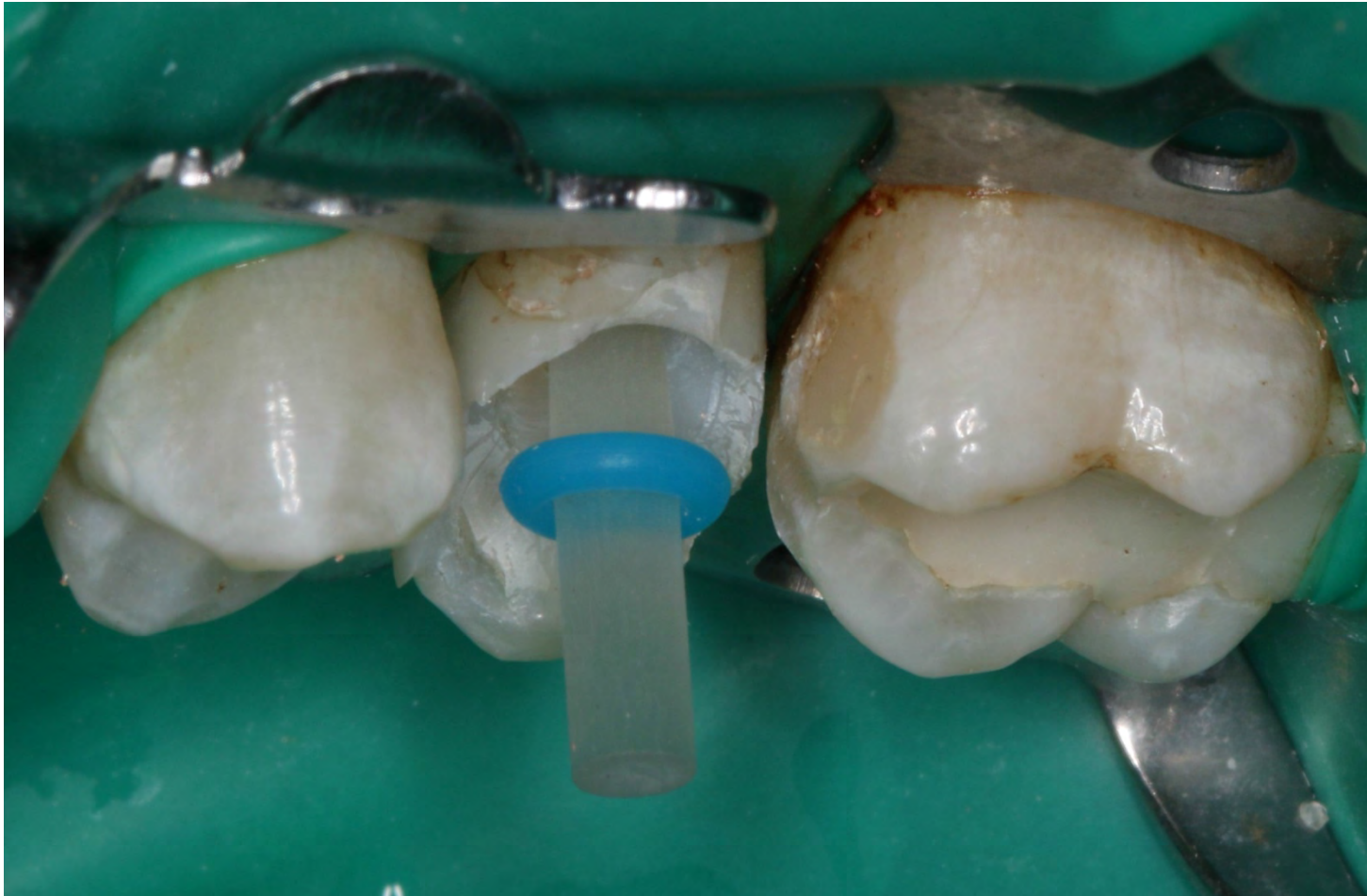# Wurzelkanalbehandlung des erkrankten Zahnes



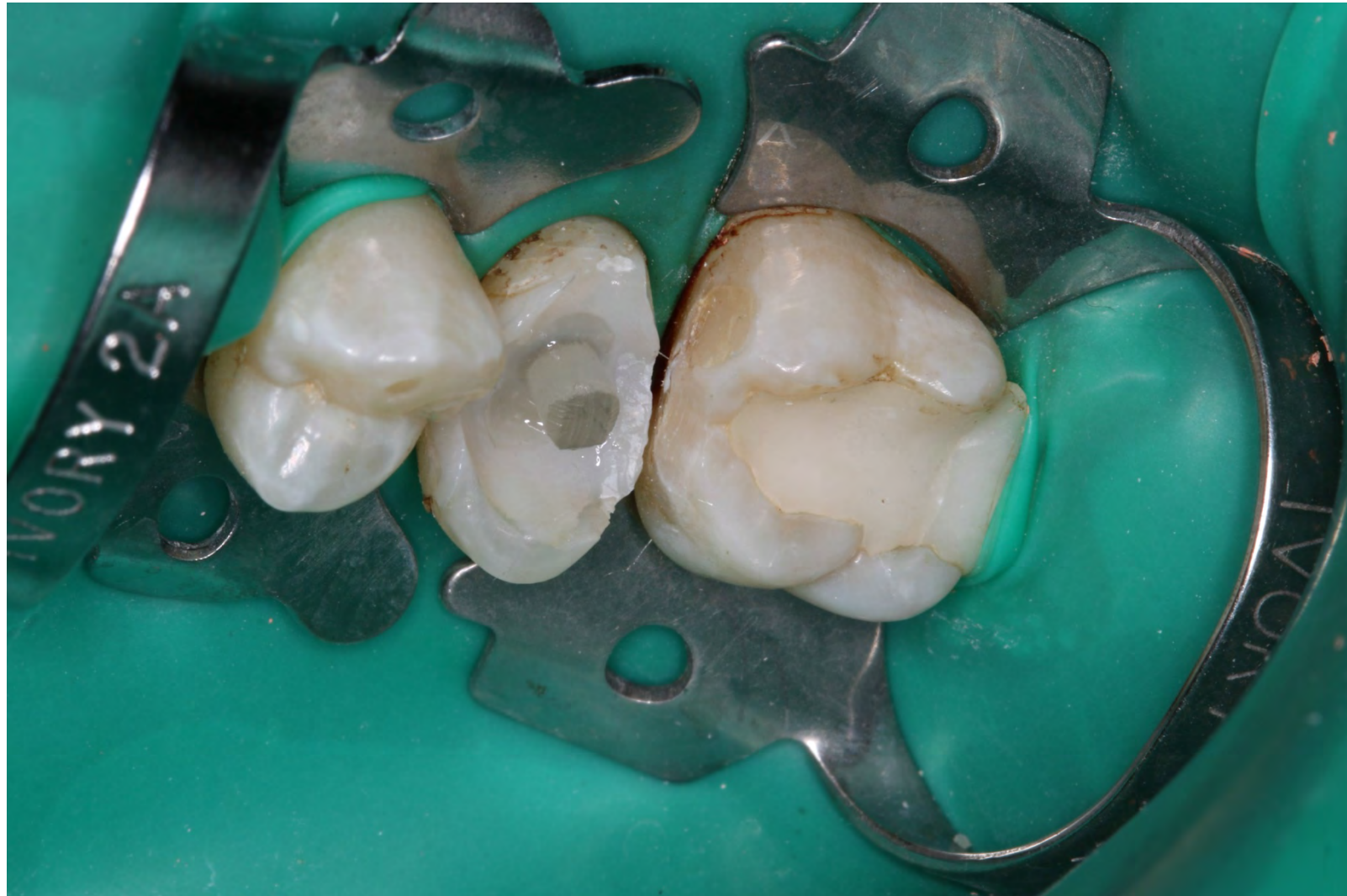# Kontrolle der Stiftbohrung 14.11.18



# Wiederherstellung der Zahnkrone mit einem Glasfaserstift

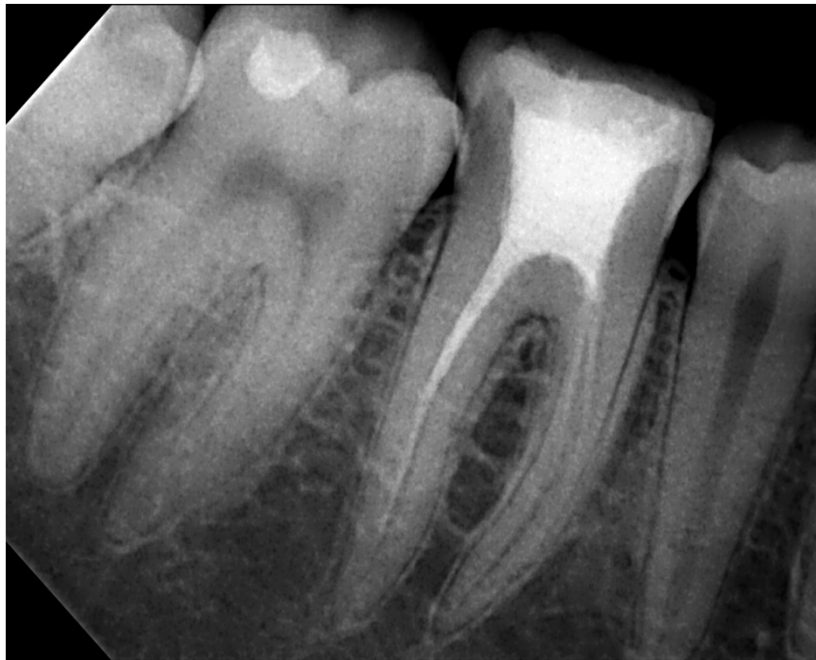

# Verankerung des Stiftes am oberen Seitenzahn

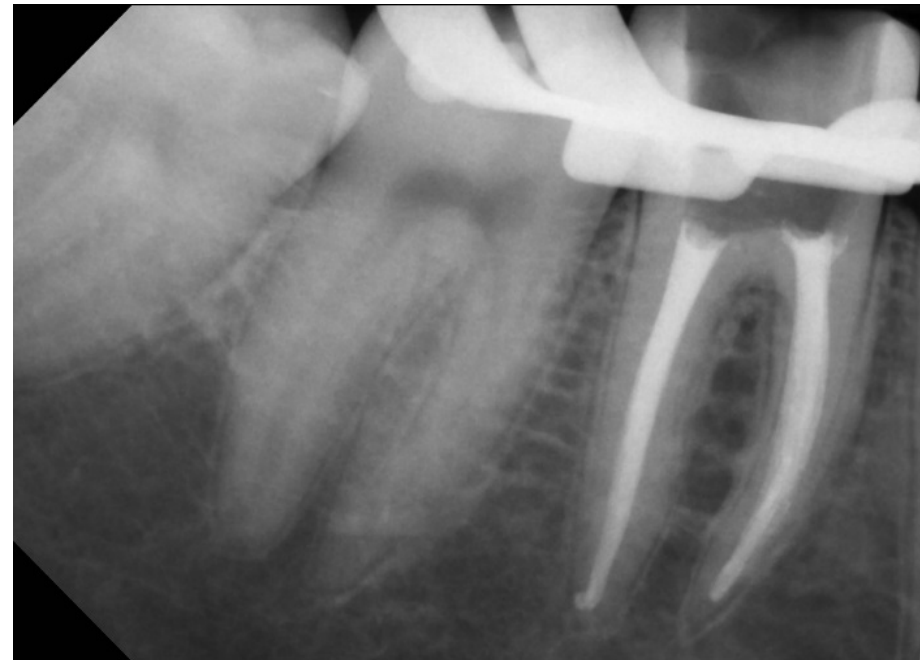


# Wurzelkanalbehandlung am Unterkiefer Backenzahn

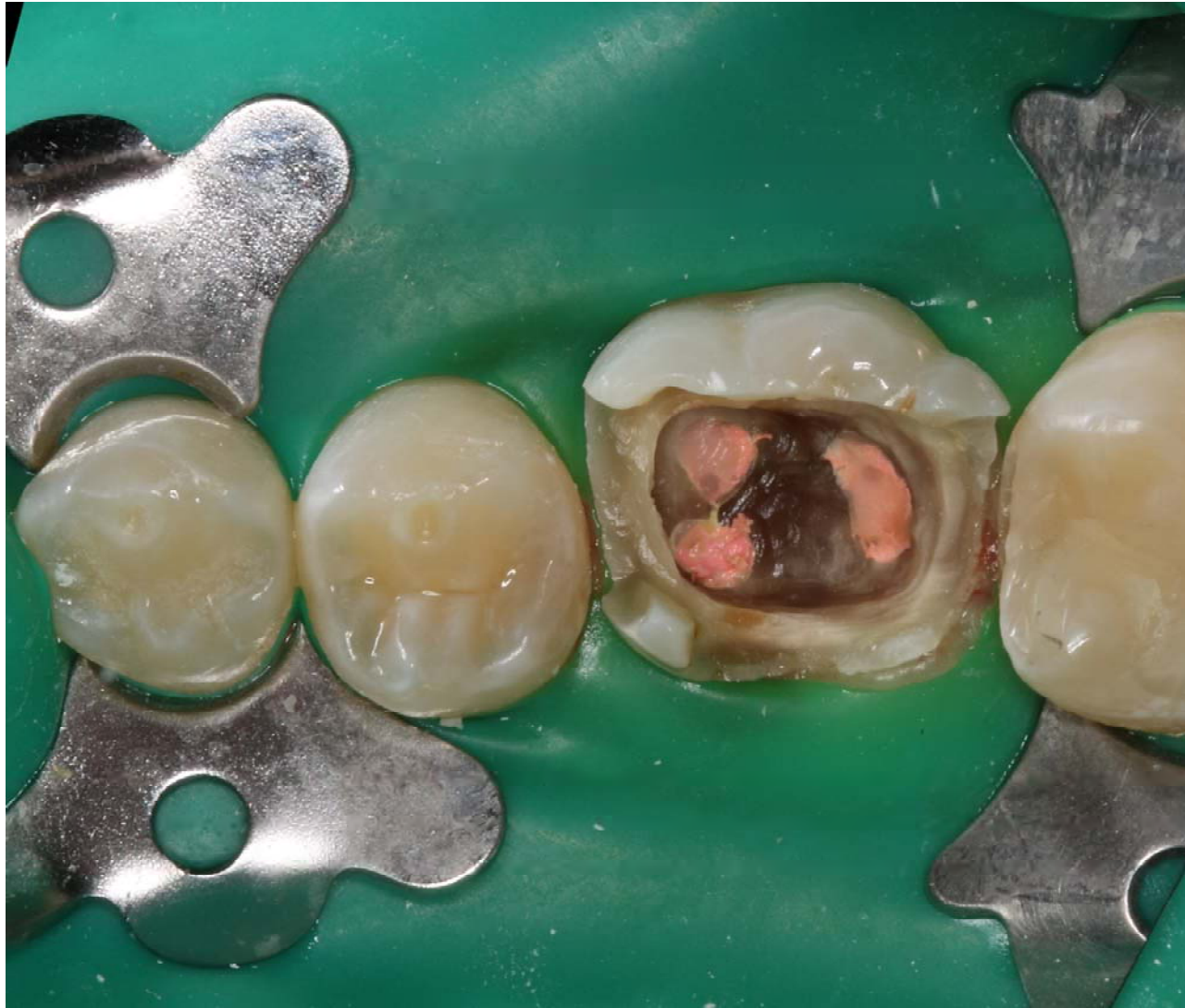Röntgenbild vom 20.01.2017



Röntgenbild nach  
Wurzelkanalbehandlung vom  
25.09.2017

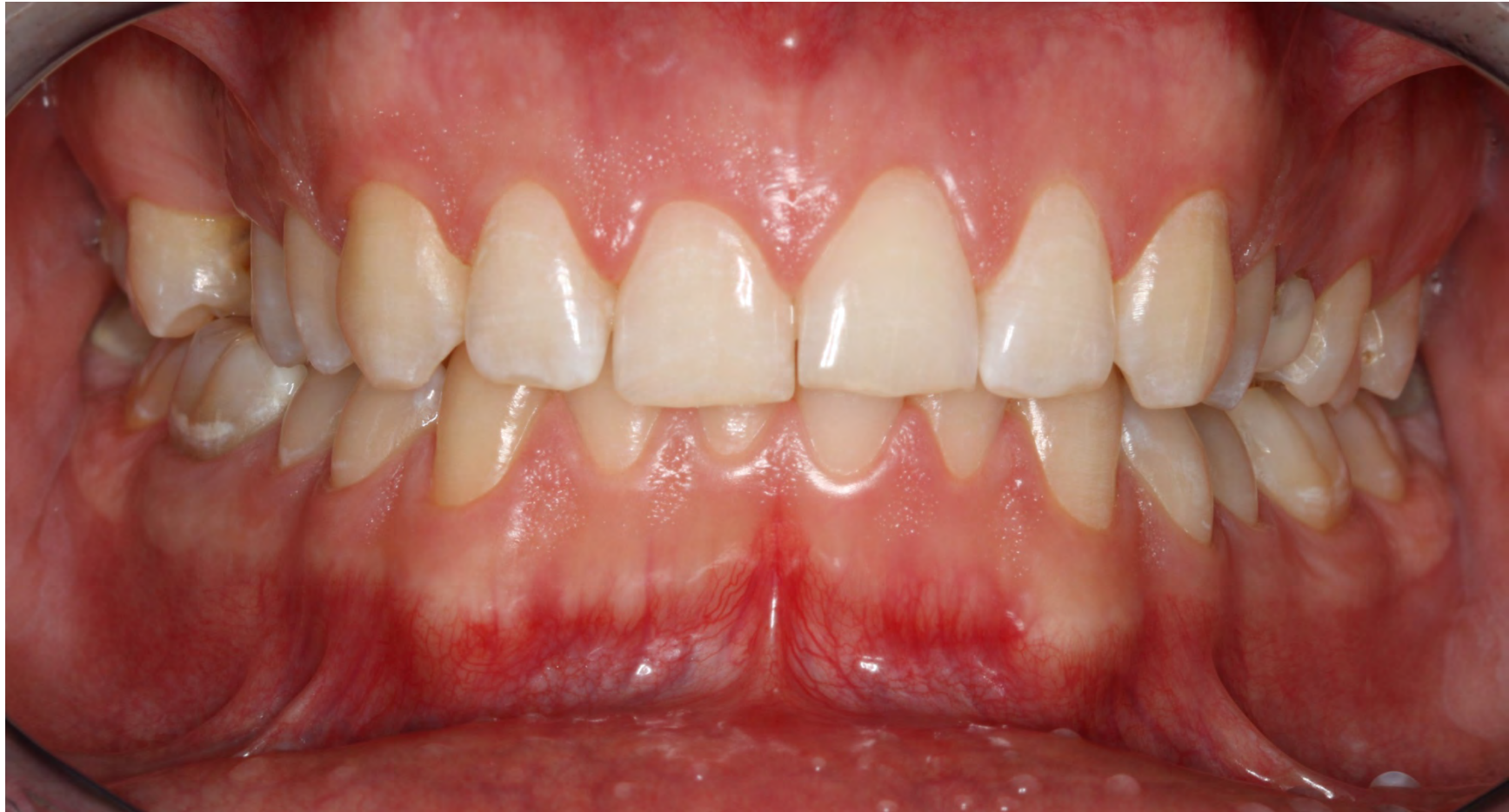

# Wurzelfüllung am unteren Backenzahn

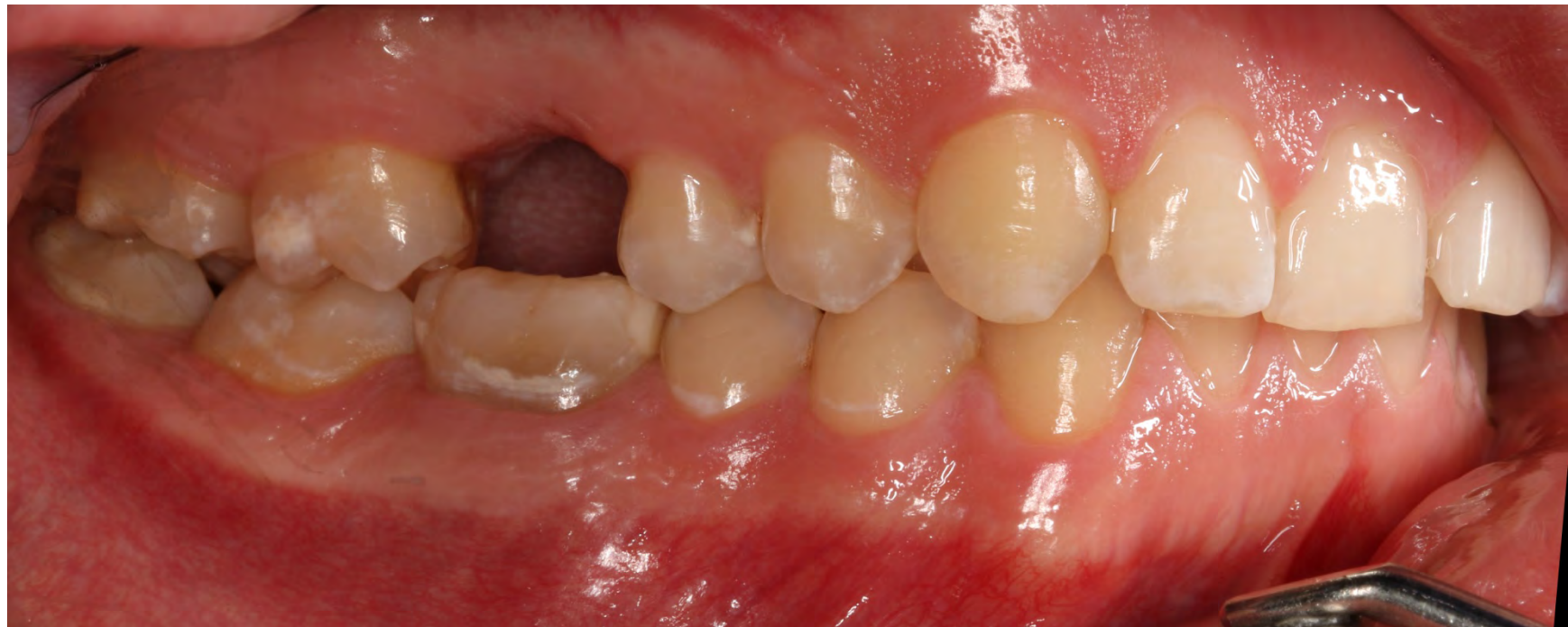



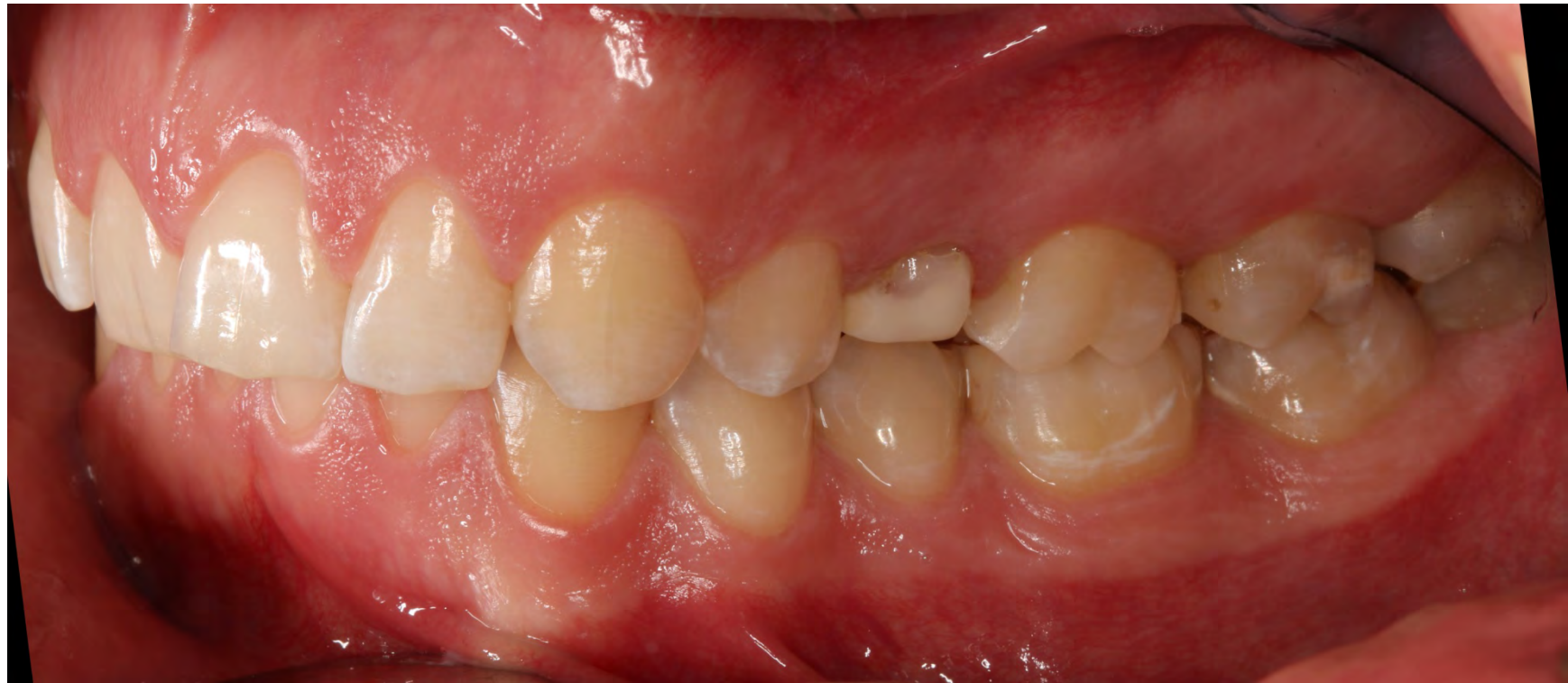# Frontalansicht



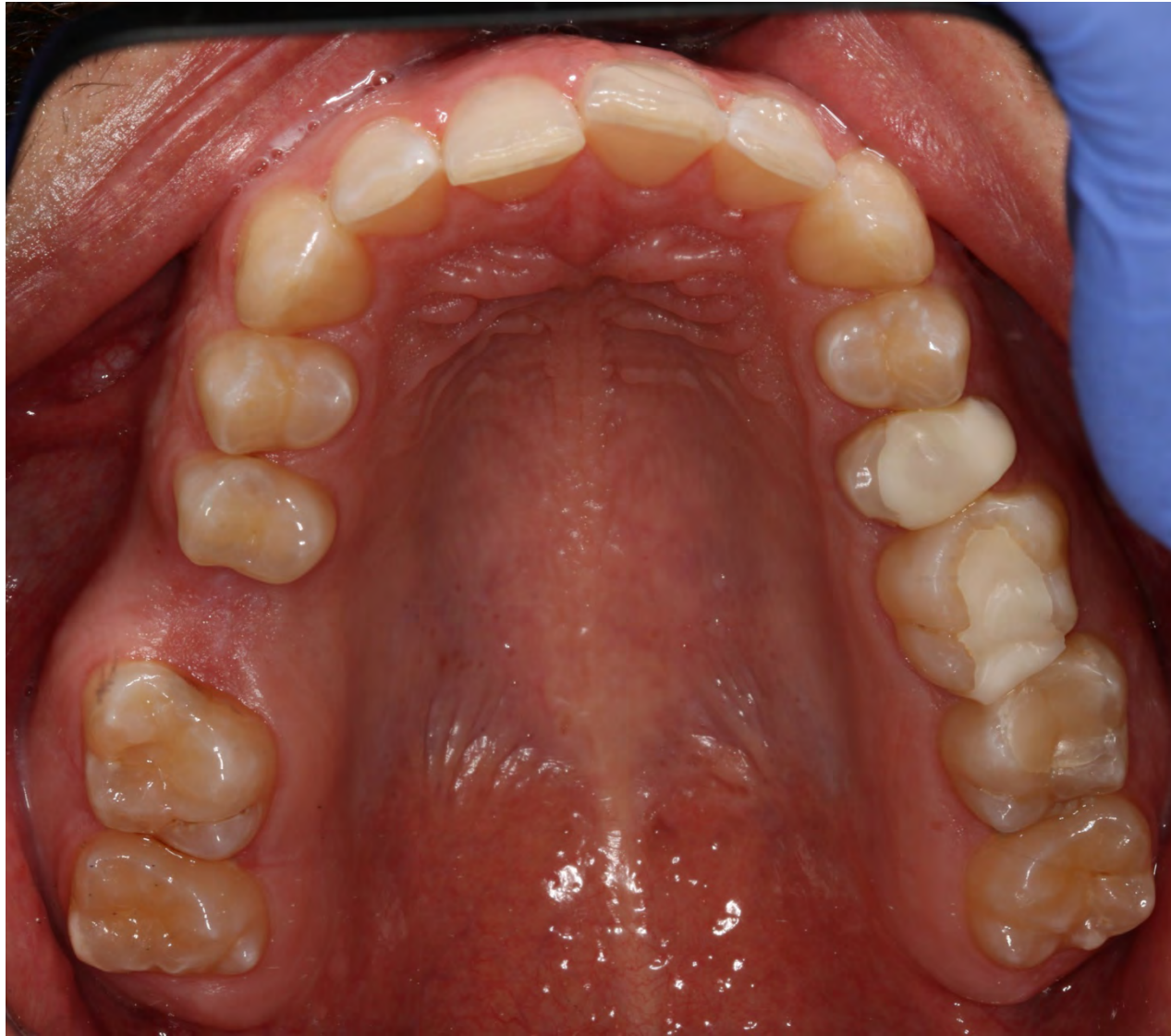# Seitenansicht rechts vor der Zahnersatzanfertigung



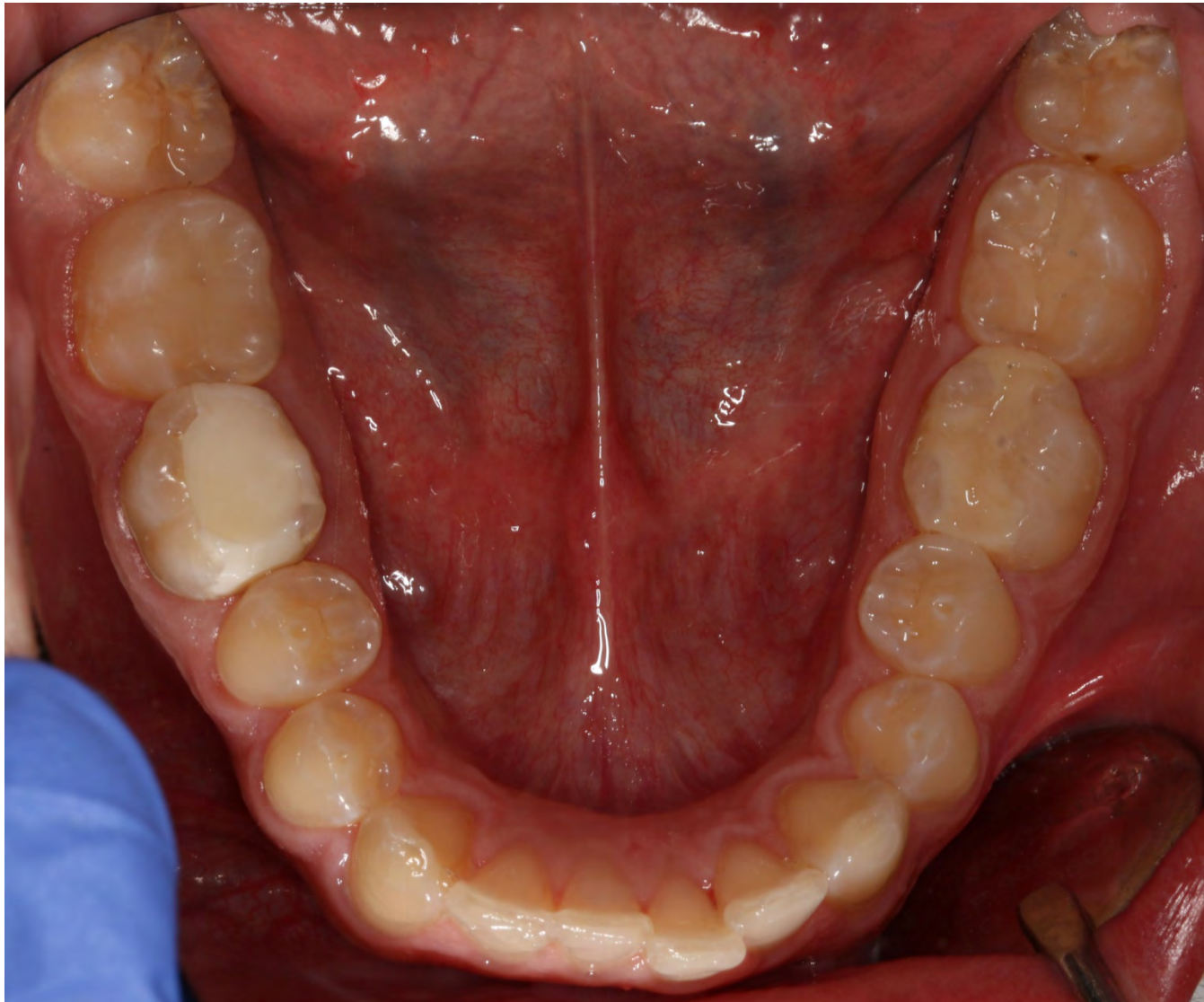# Seitenansicht links vor der Zahnersatzanfertigung



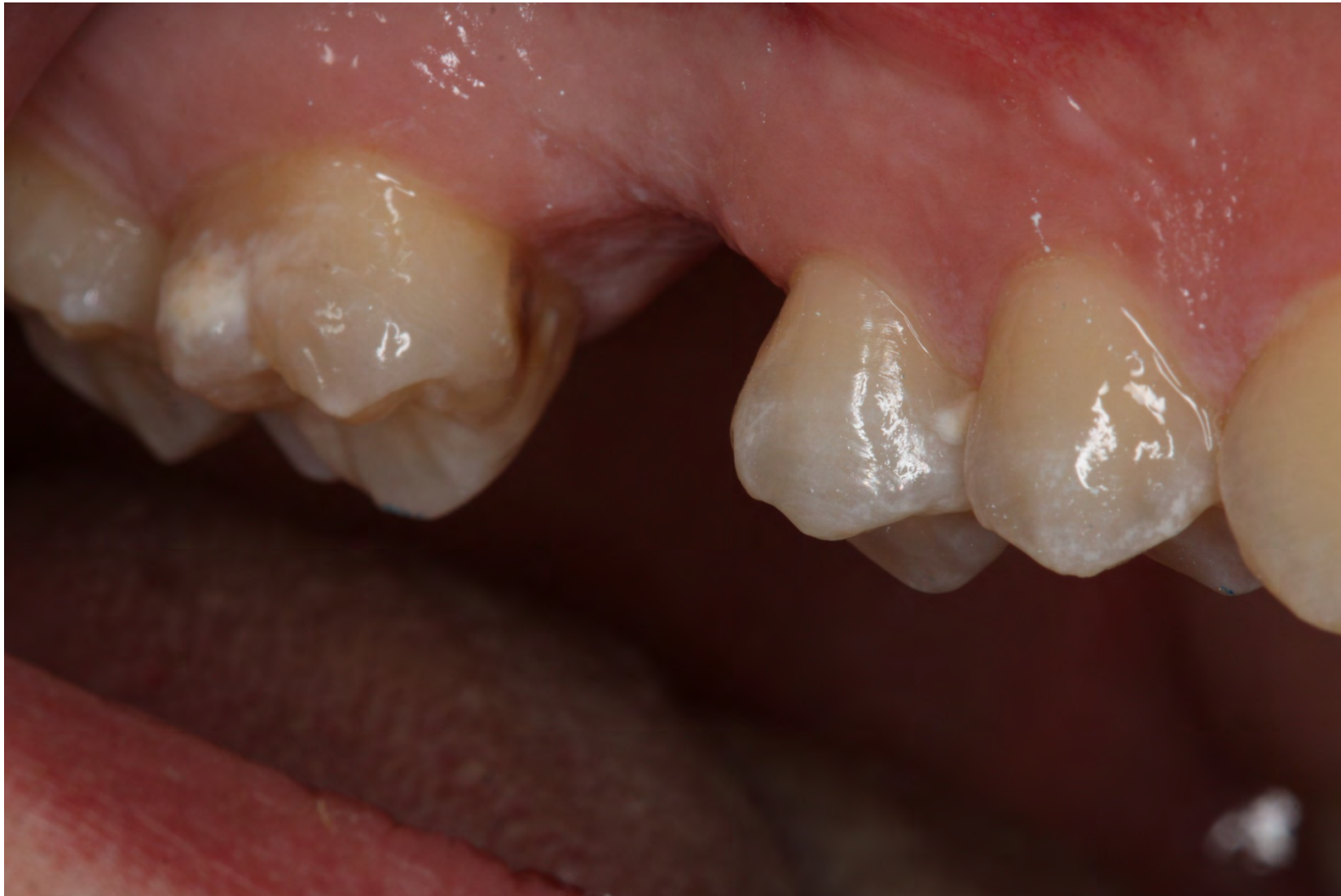# Oberkiefer vor Anfertigung des Zahnersatzes



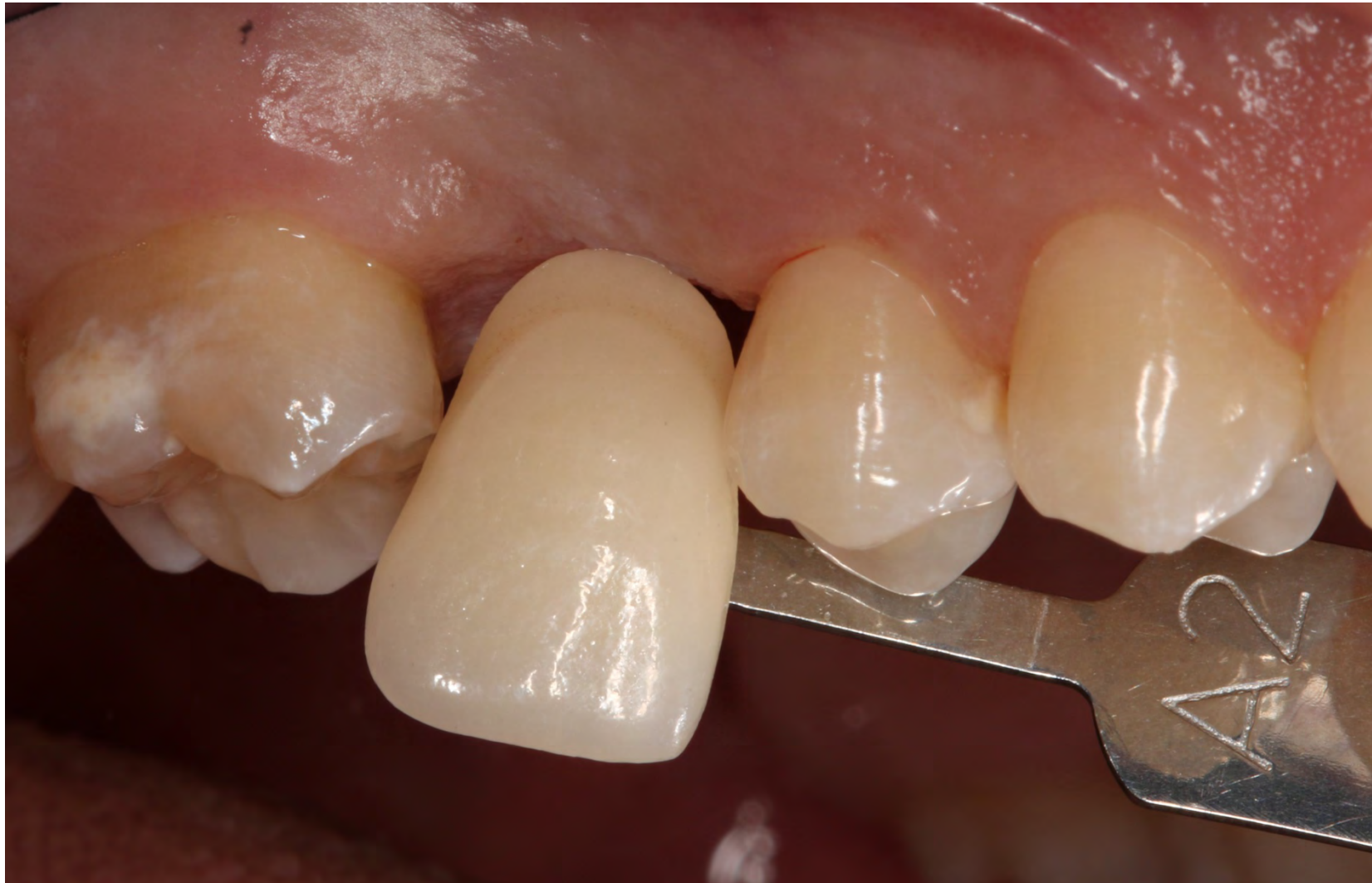# Unterkiefer vor Anfertigung des Zahnersatzes



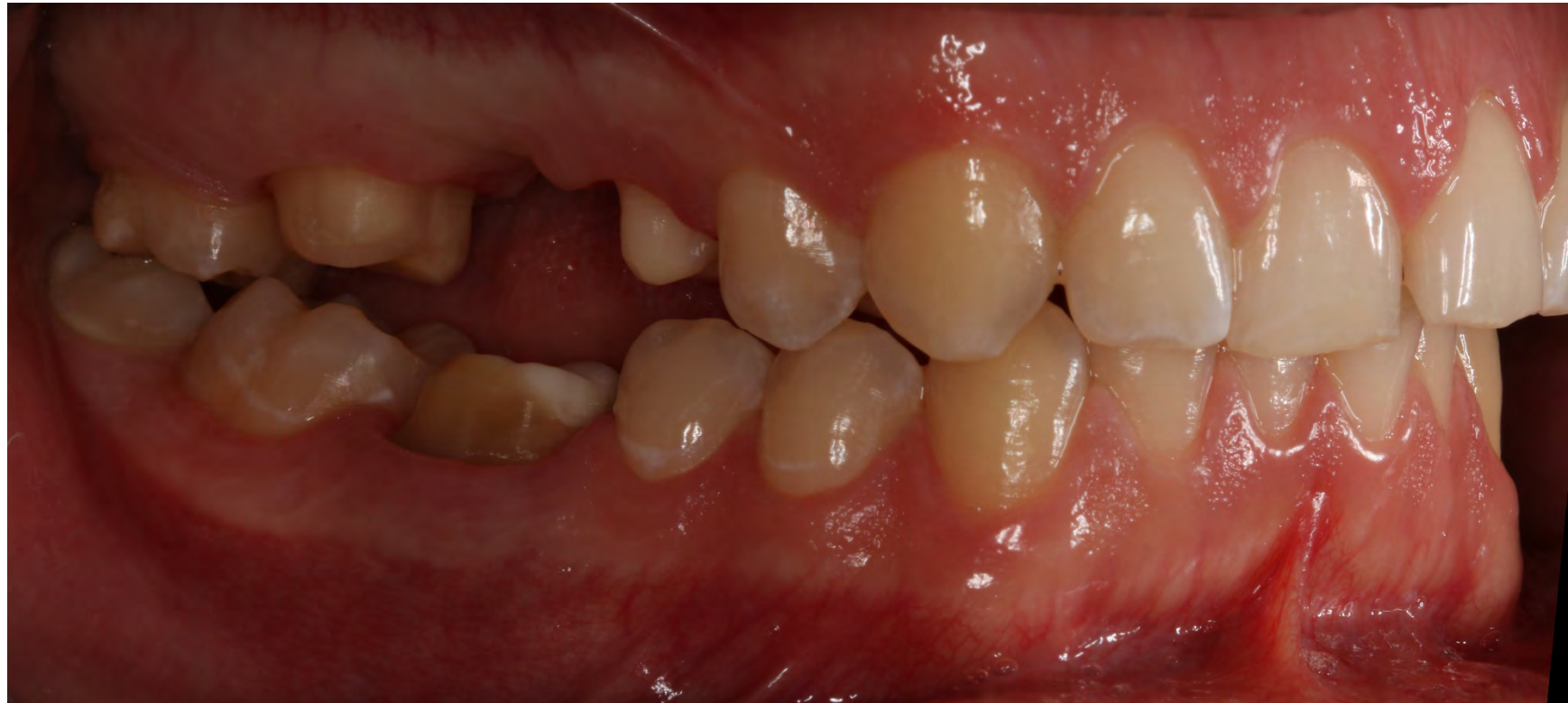# Lücke im Oberkiefer rechts



# Farbbestimmung

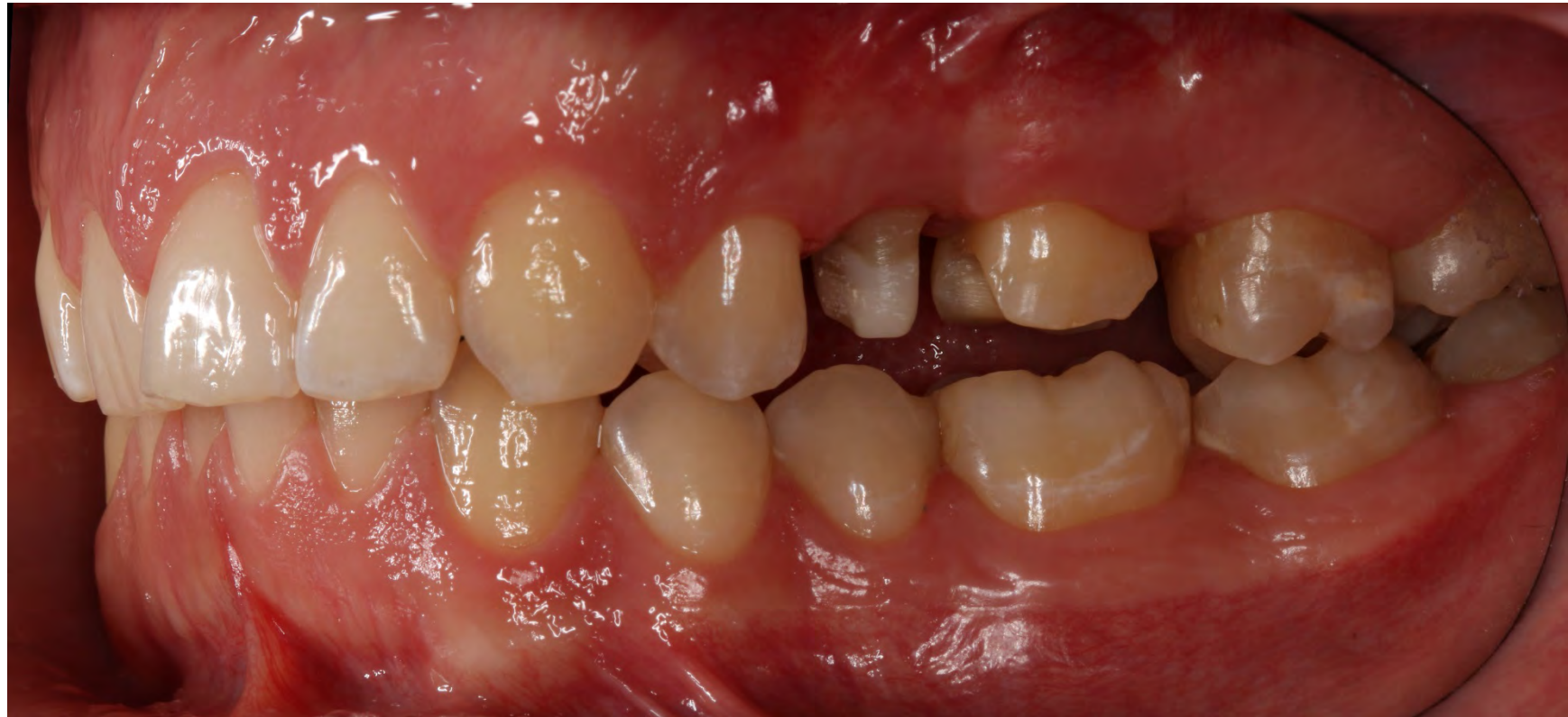

# Präparation (Beschleifen) der Zähne zur Aufnahme einer Brücke/Krone

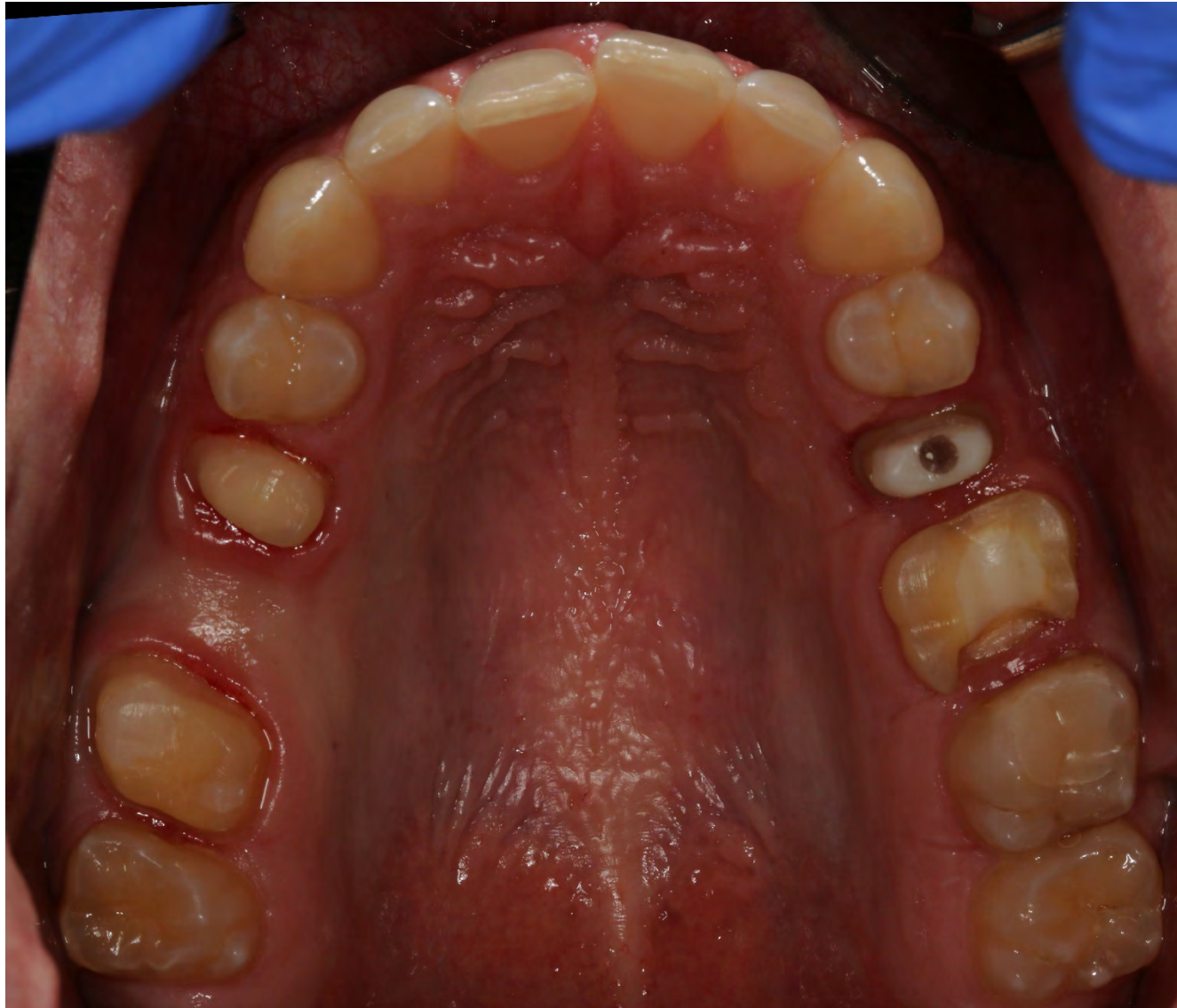



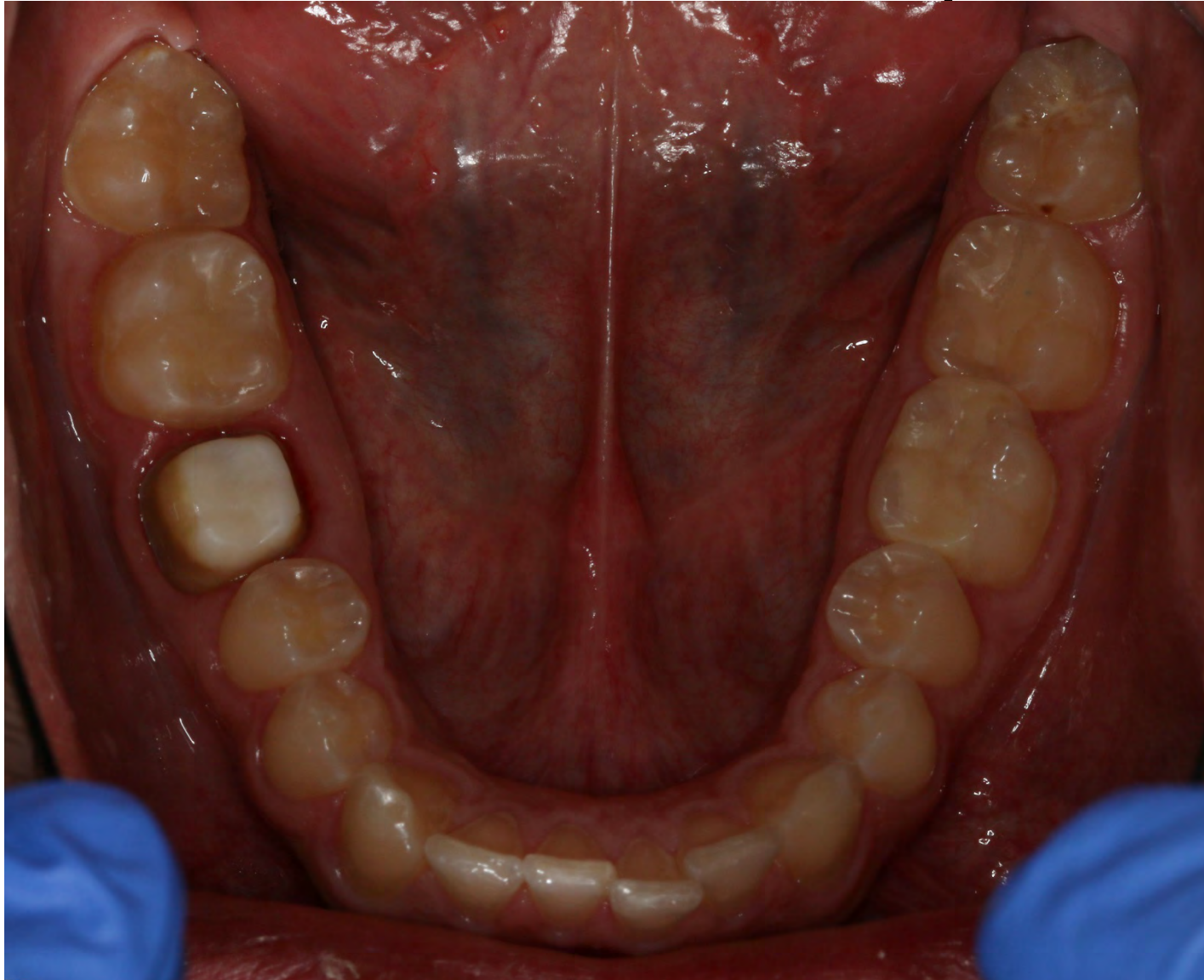
# Präparation (Beschleifen) zur Aufnahme einer Krone/Teilkrone



# Oberkiefer nach der Präparation

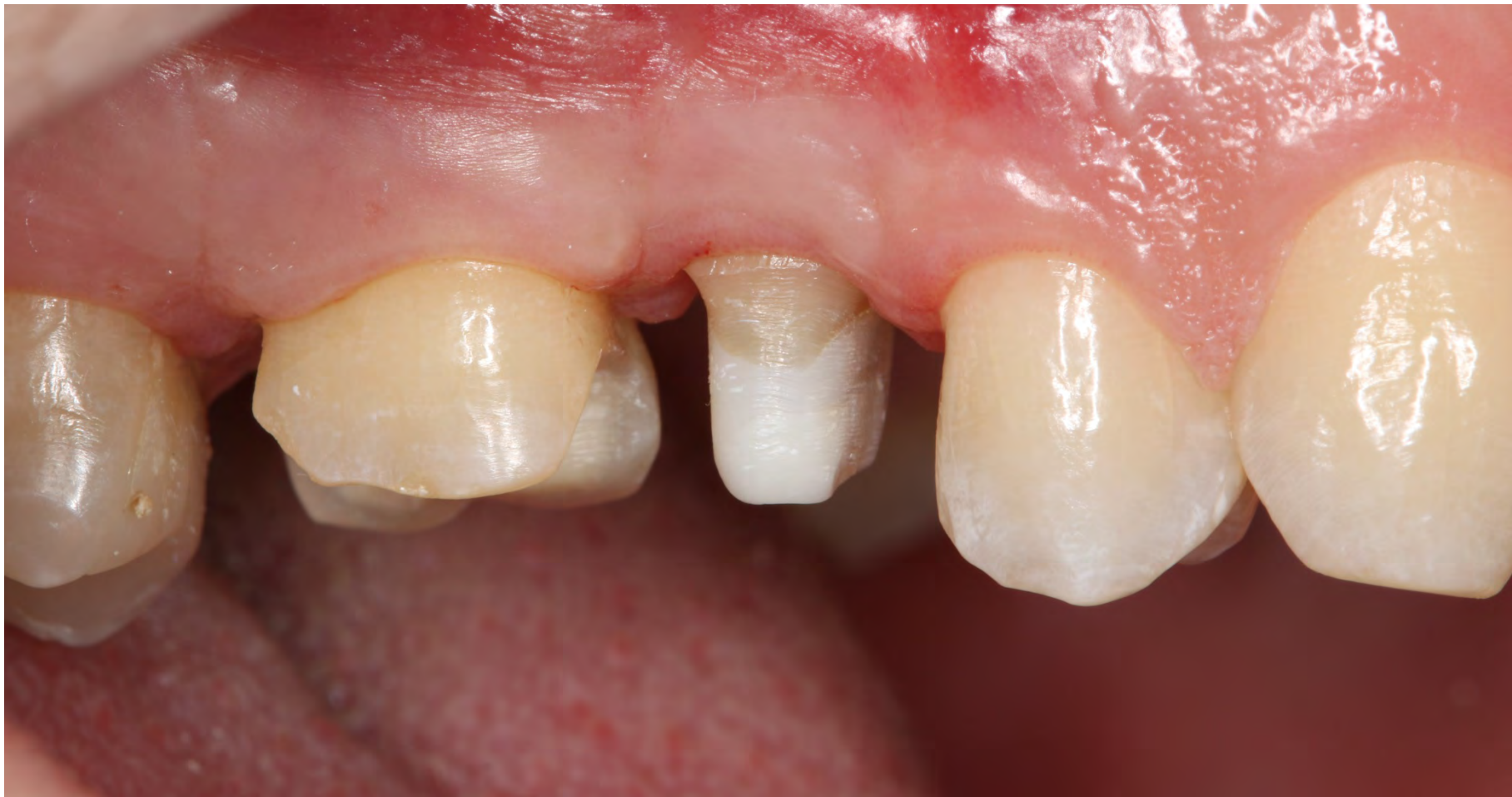

# Unterkiefer nach der Präparation

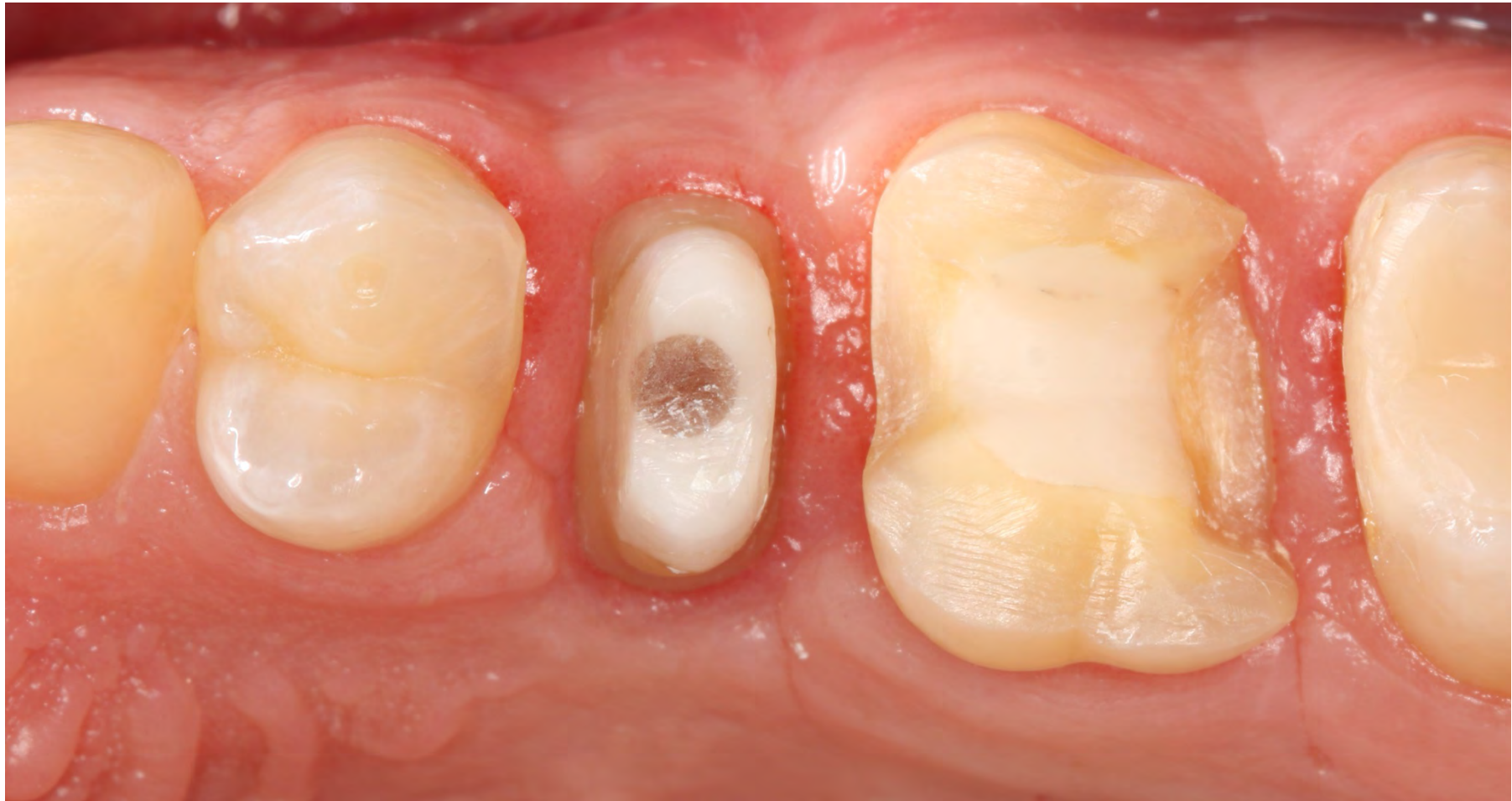

# Präparation (Beschleifen) zur Aufnahme einer Krone und Teilkrone

Zustand nach chirurgischer Kronenverlängerung

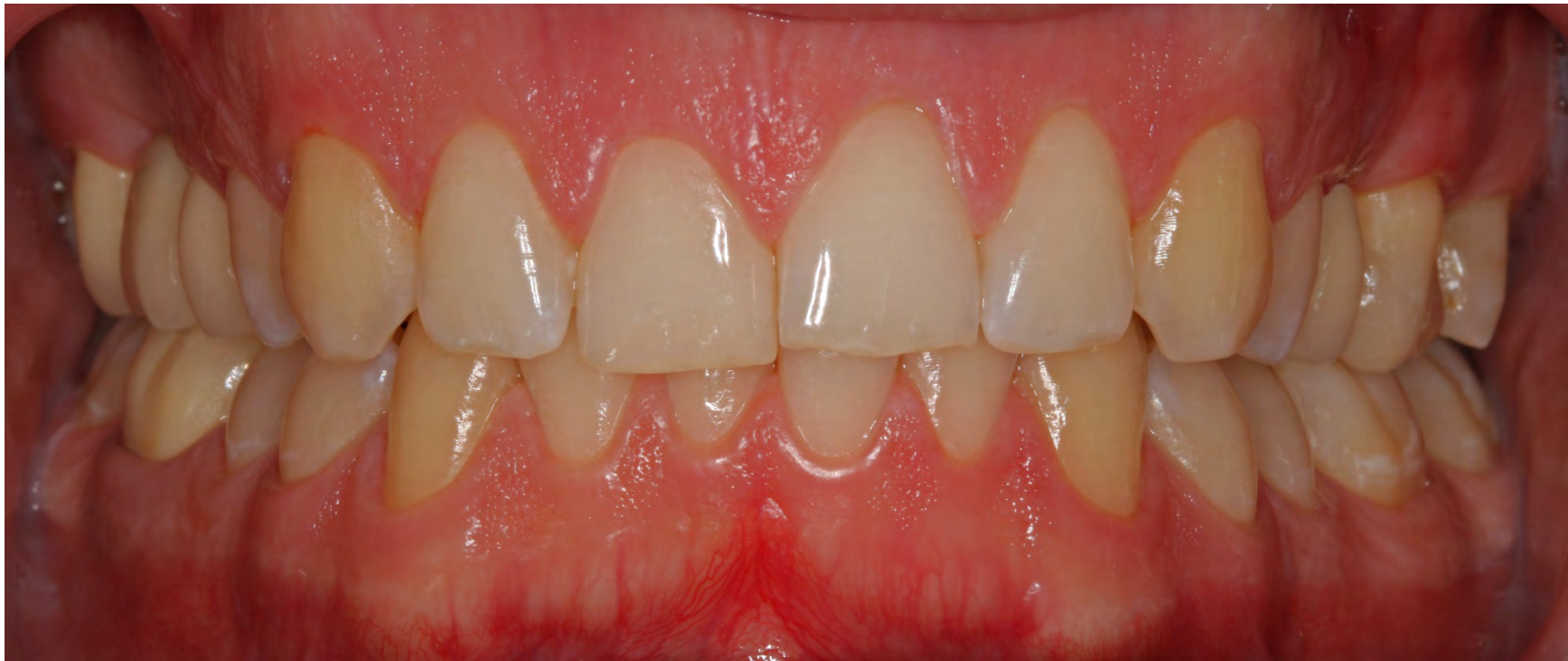

# Präparation (Beschleifen) zur Aufnahme einer Krone und Teilkrone

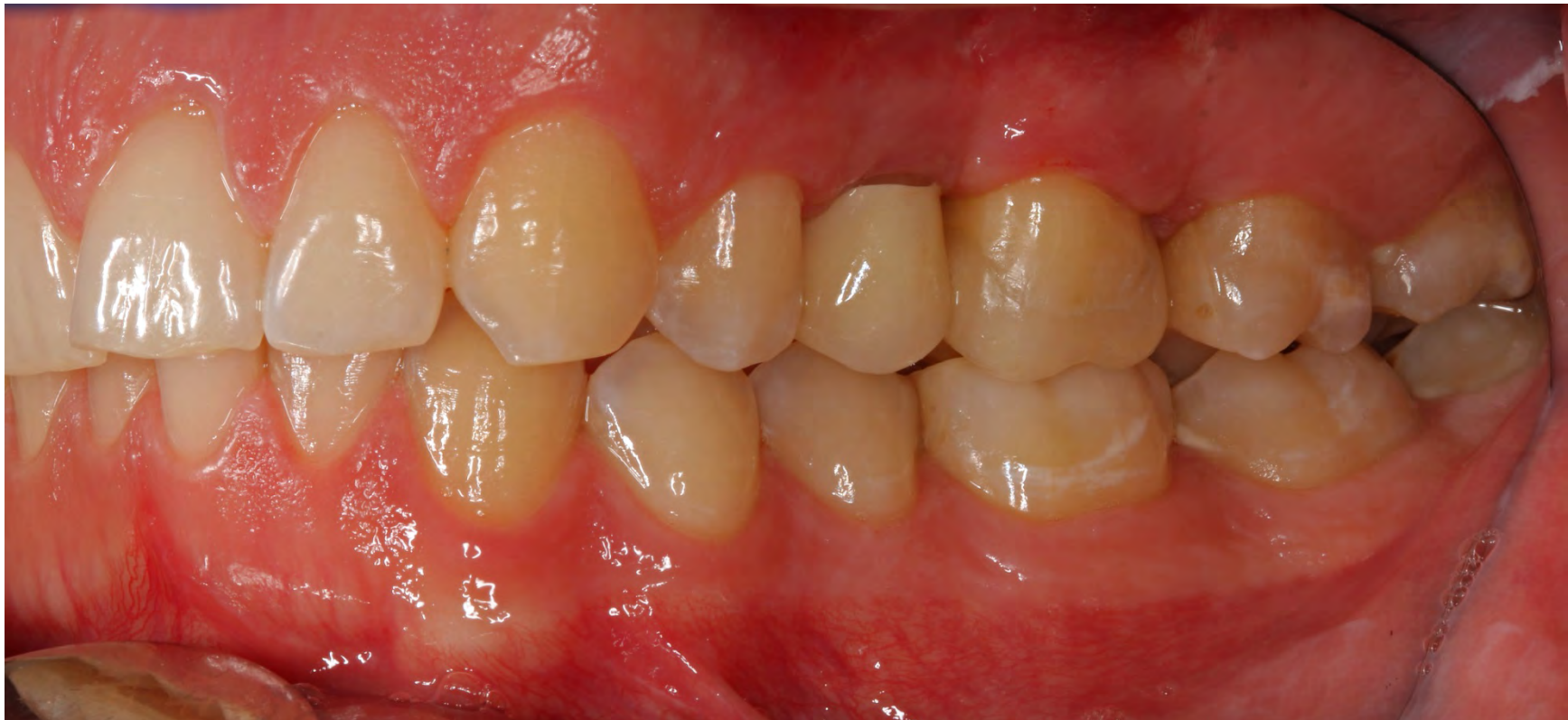

# Frontalansicht nach dem Einsetzen des Zahnersatzes

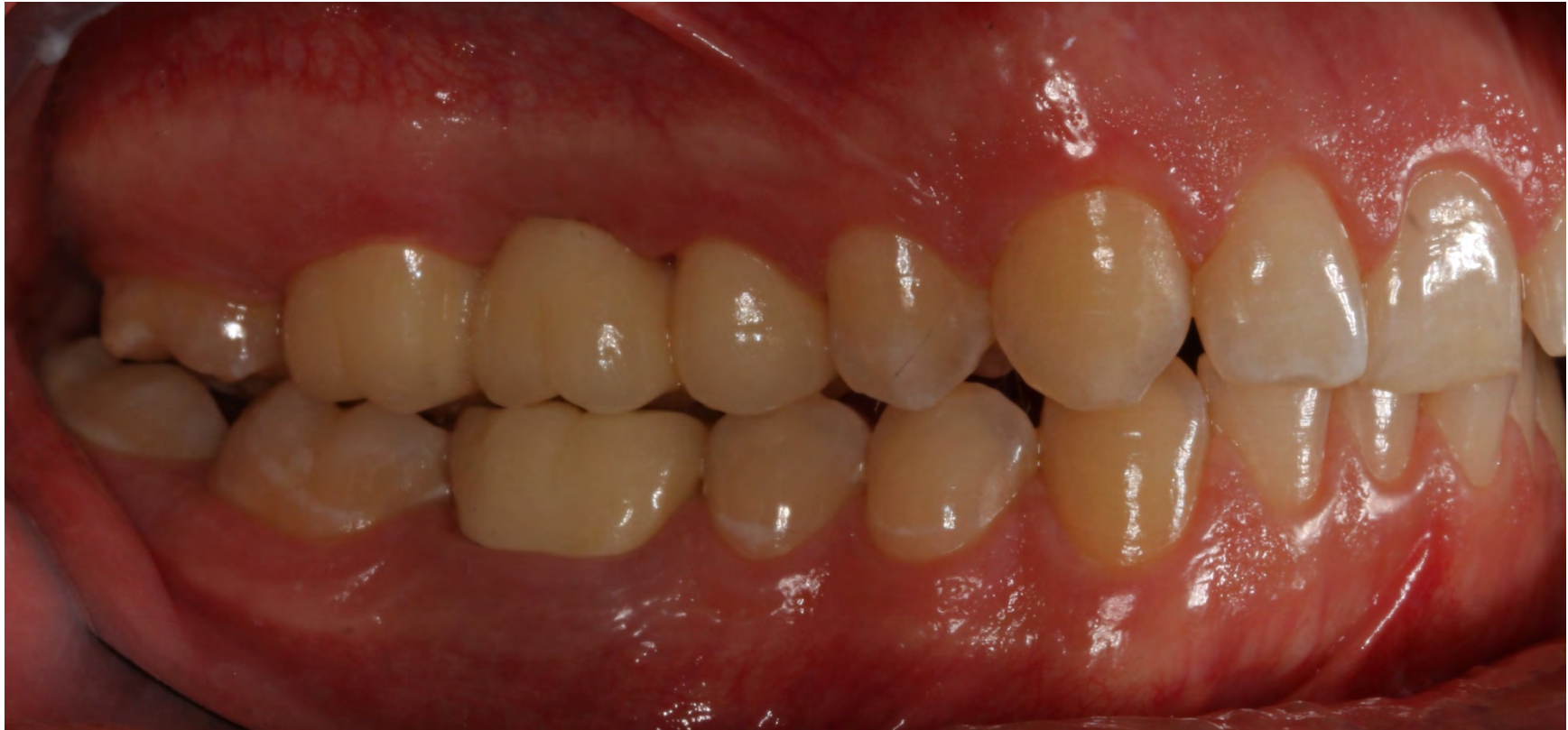17.04.18



# Seitenansicht nach Eingliederung der Krone & Teilkrone

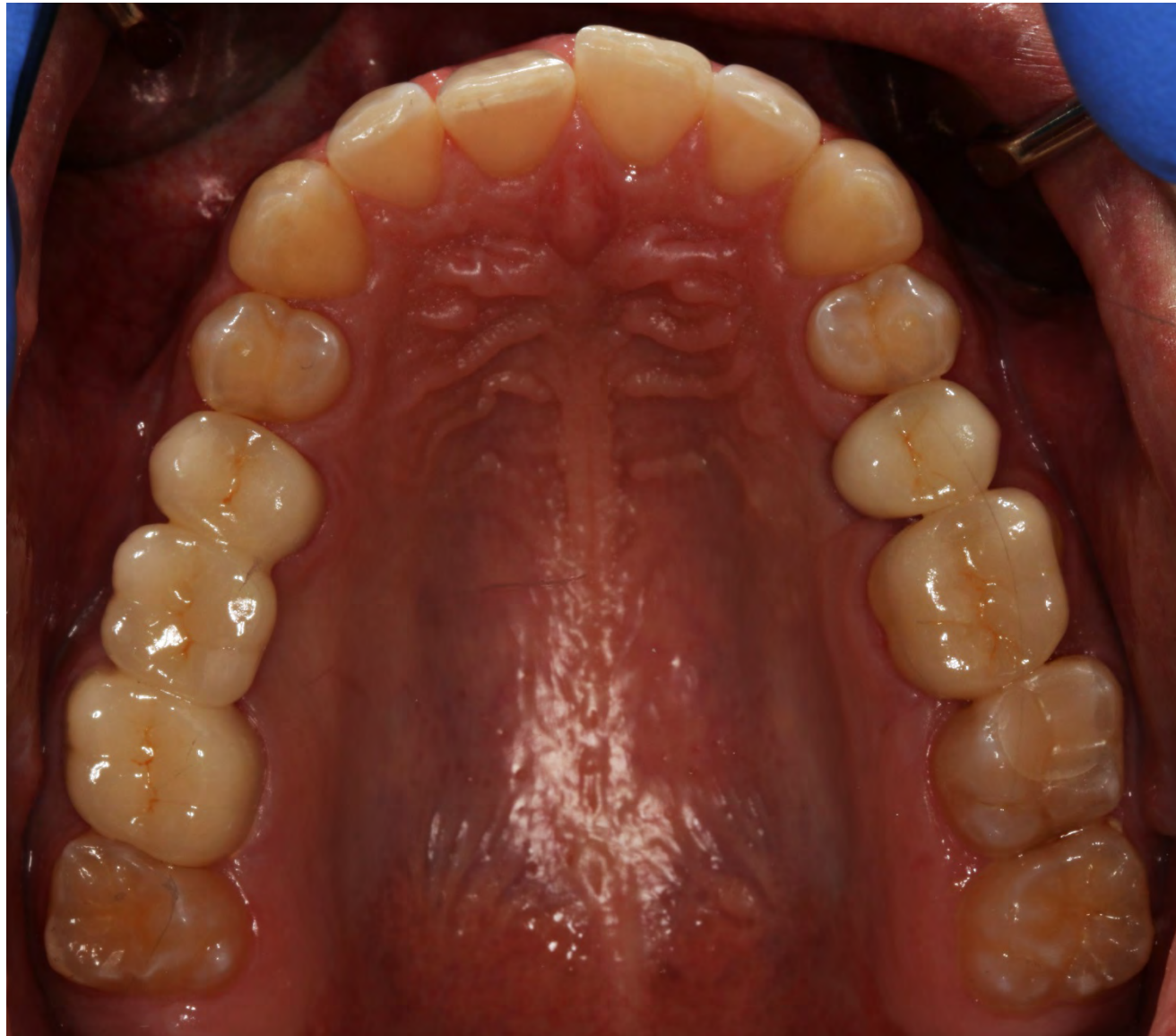

# Seitenansicht nach Eingliederung der Brücke und Krone

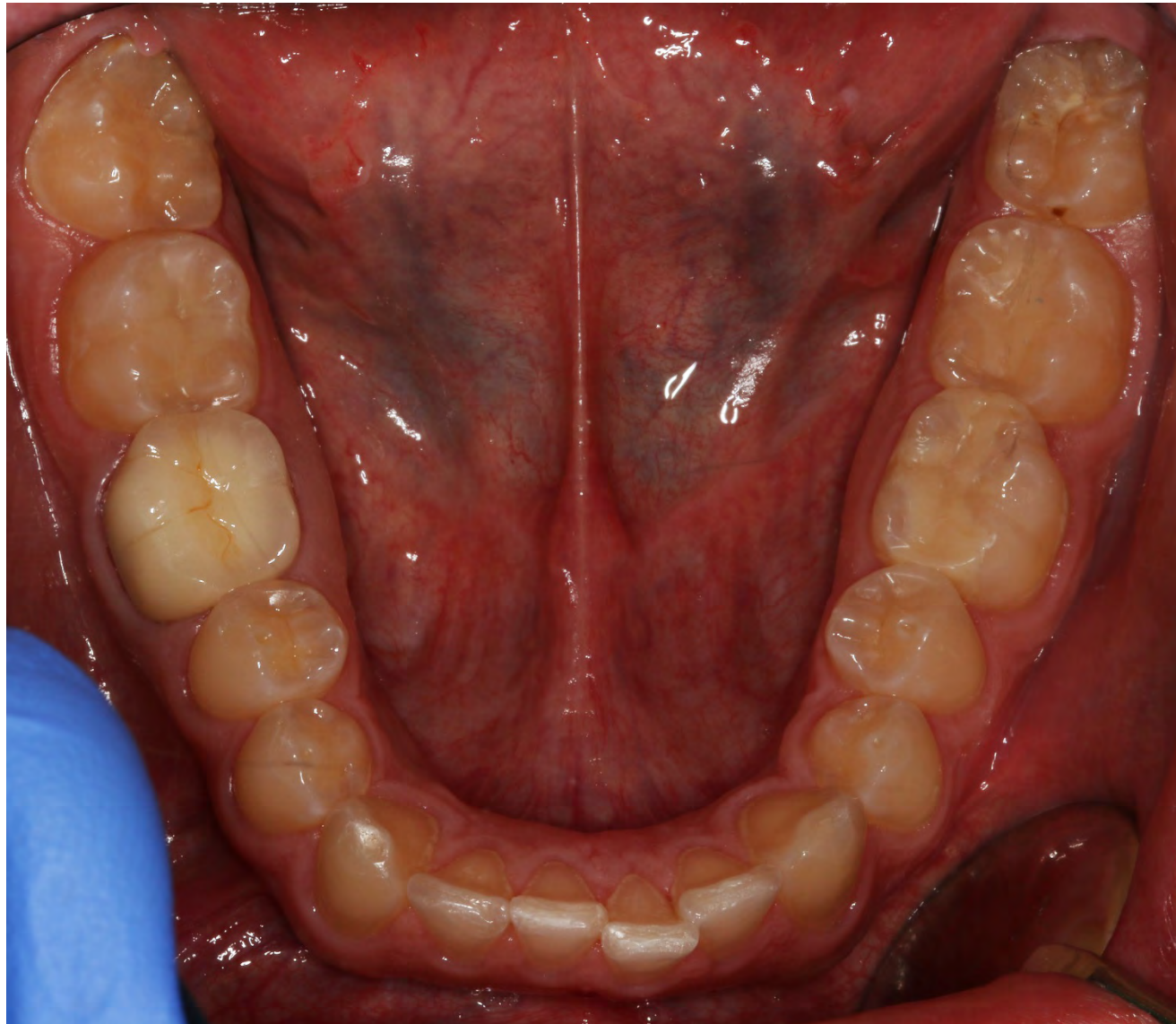




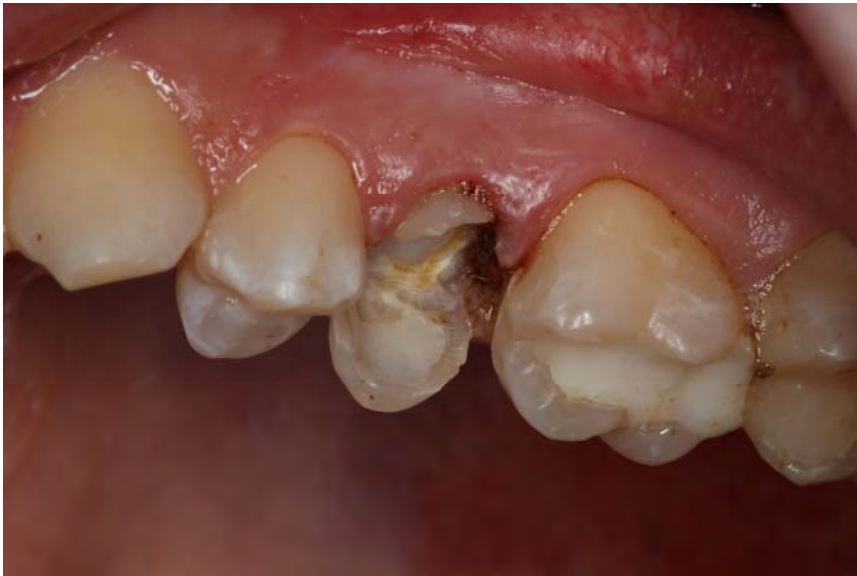# Oberkiefer nach abgeschlossener Behandlung



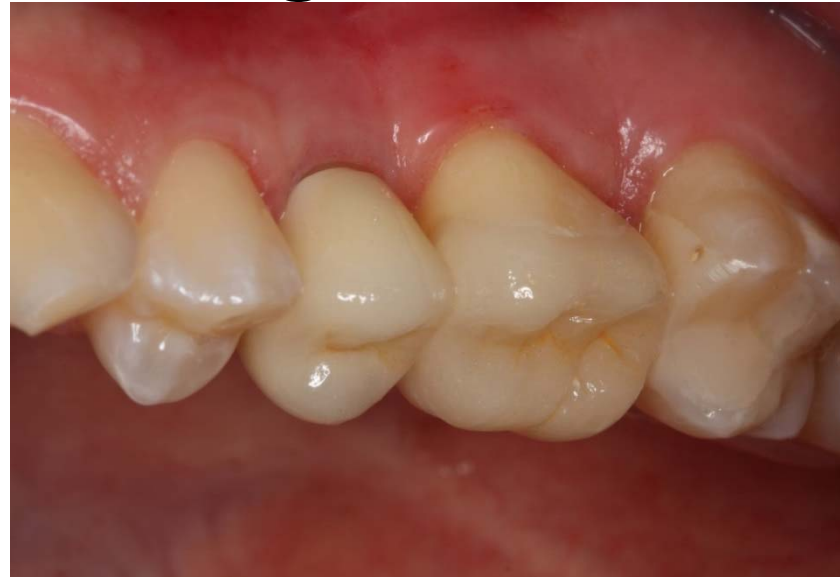# Unterkiefer nach abgeschlossener Behandlung



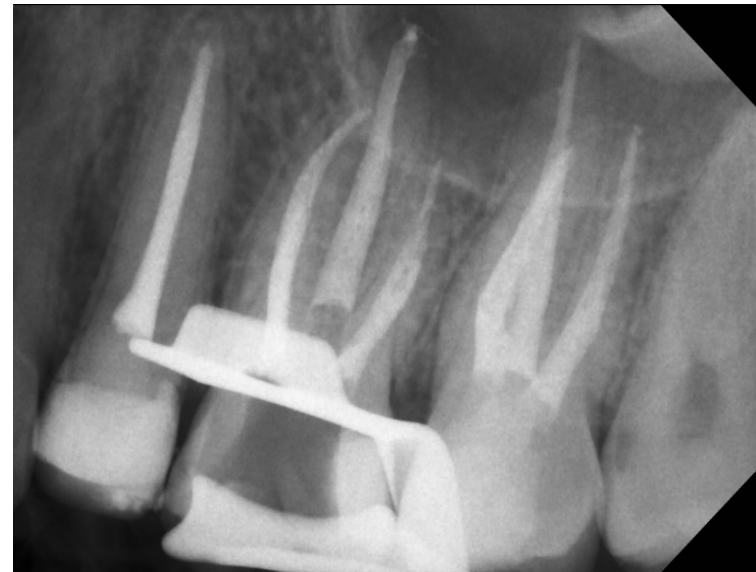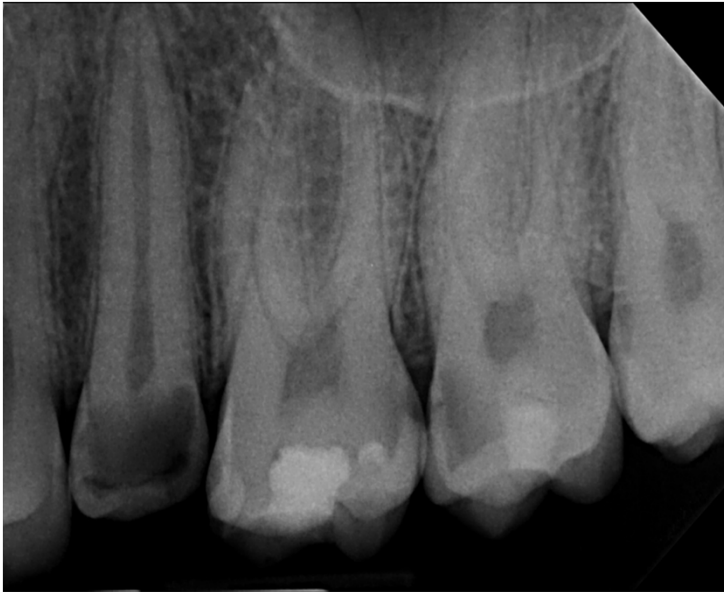# Vor und Nach Behandlungsabschluss



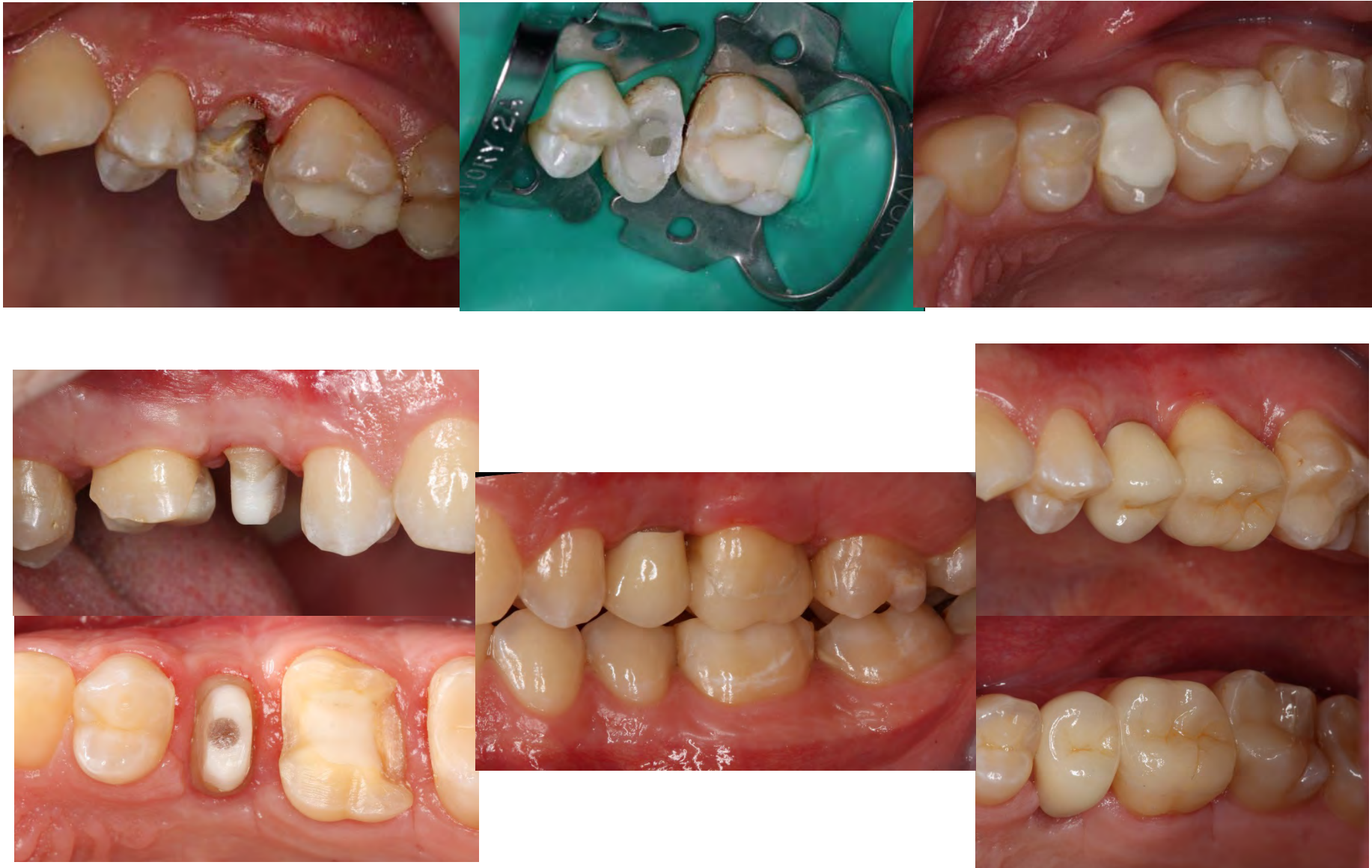Ausgangssituation vom 06.01.17



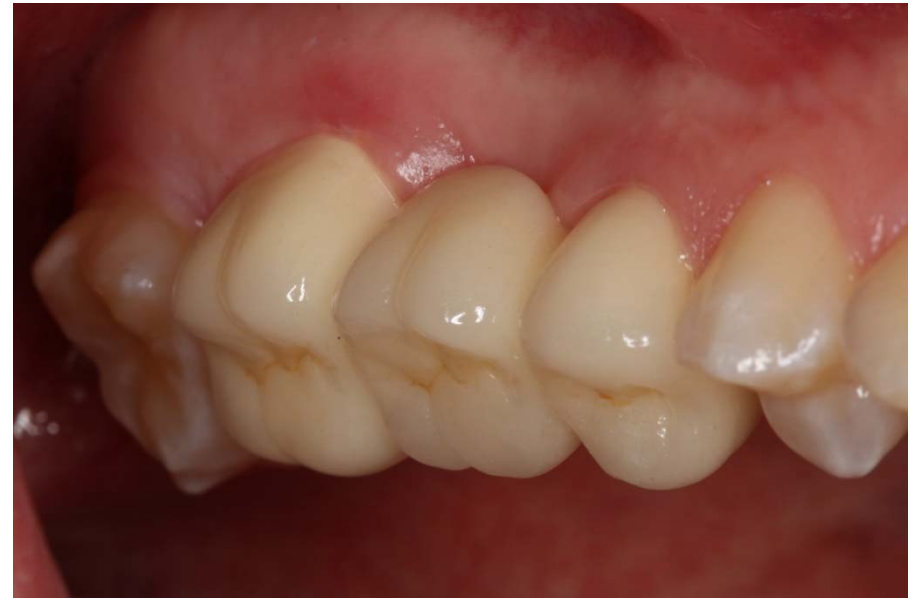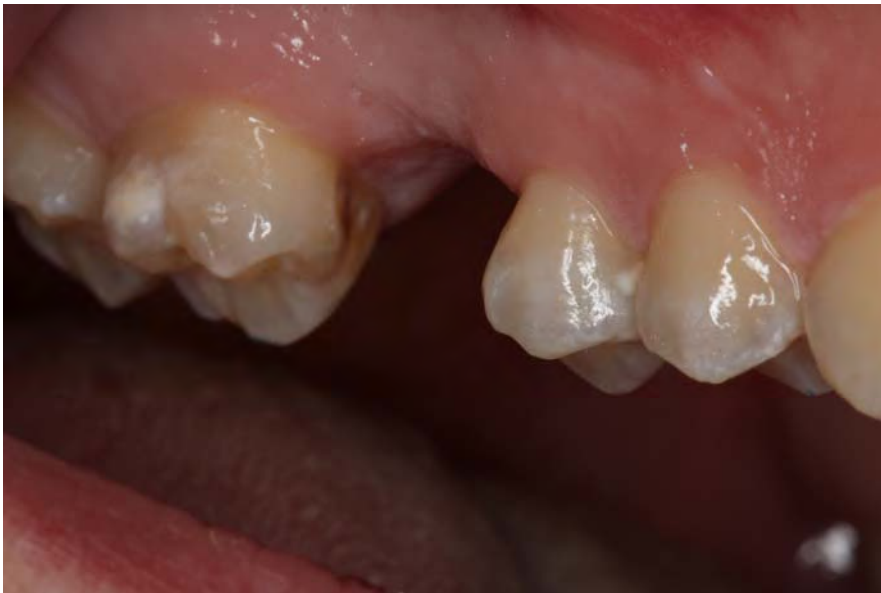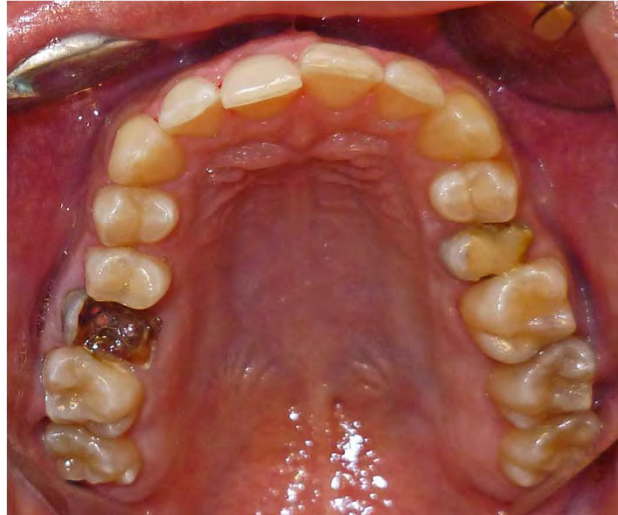Kontrollaufnahme vom 26.09.17



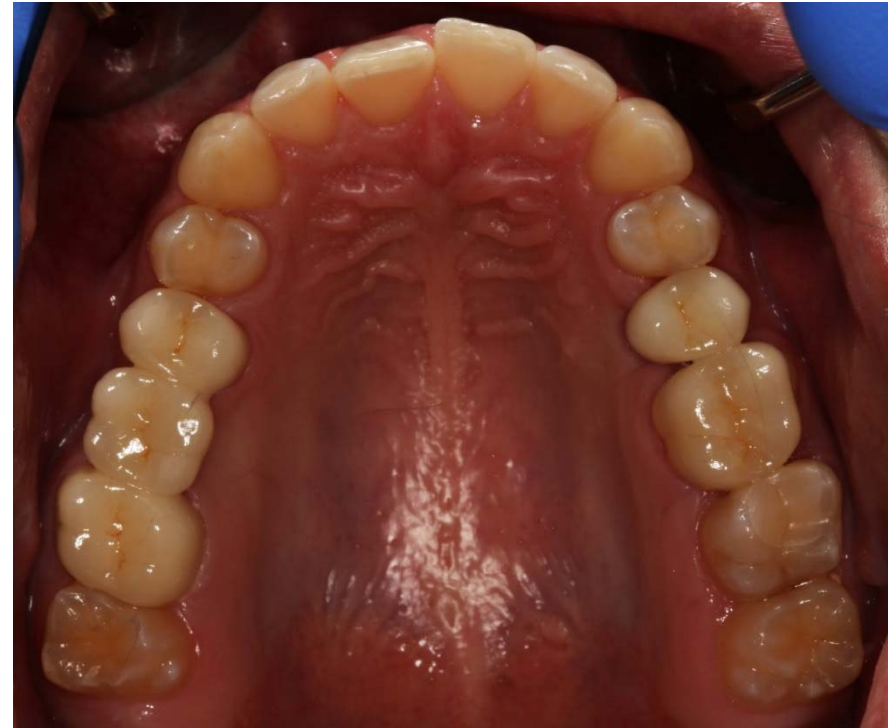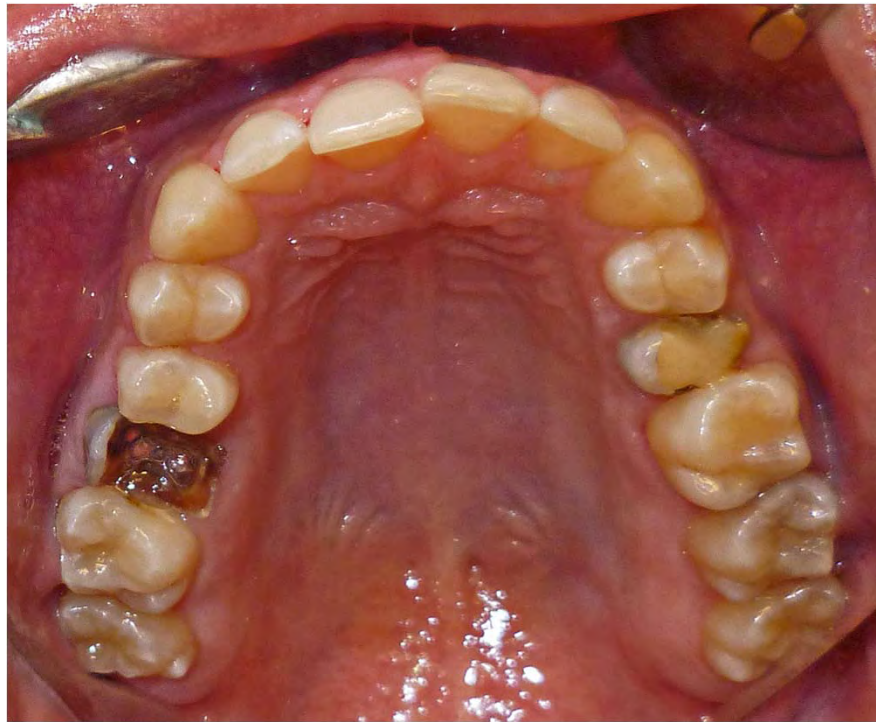
# Vom Behandlungsbeginn bis zur fertigen Restauration



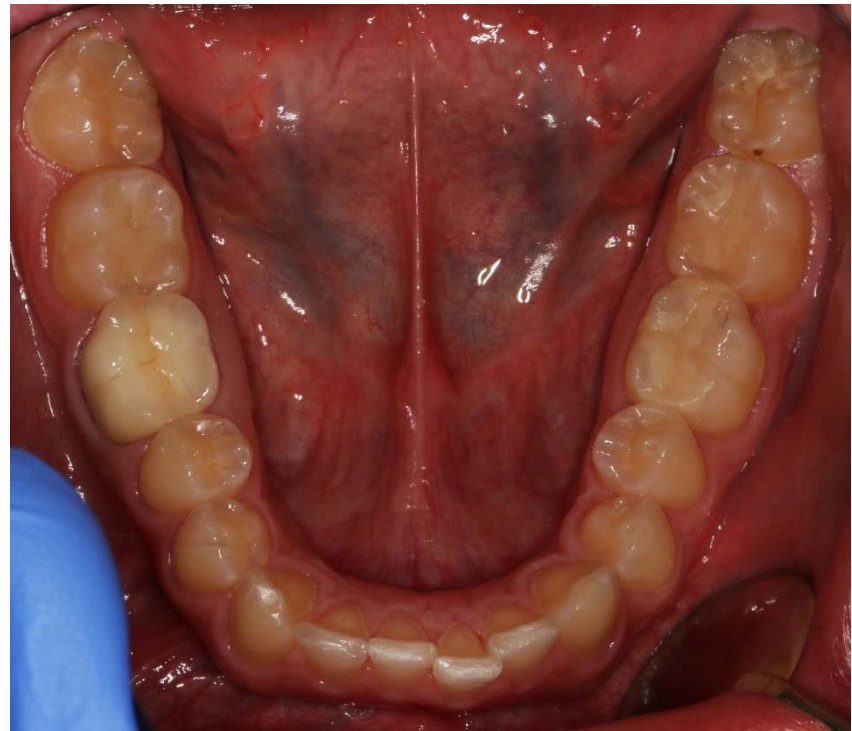
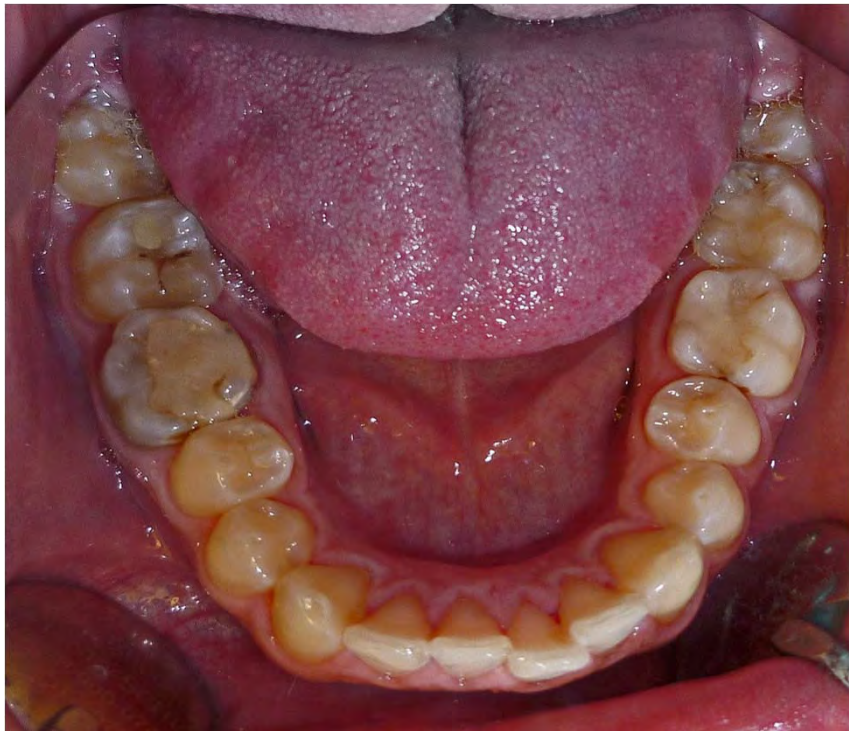
# Brücke im im Oberkiefer



# Oberkiefer vor und nach Abschluss der Behandlung



# Unterkiefer vor und nach Abschluss der Behandlung



# Weitere Informationen zur Behandlung im Studentenkurs

Kontakt: Leitende zahnärztliche Fachangestellte:

- Andrea Plenge, 02302/926634 oder  
[andrea.plenge@uni-wh.de](mailto:andrea.plenge@uni-wh.de)

Kursleitung: Dr. Ute Gerhards, 02302/926657  
oder

[Ute.gerhards@uni-wh.de](mailto:Ute.gerhards@uni-wh.de)